BEITRAG ZUR KASUISTIK DER KLEINHIRNBRÜCKEN-WINKELTUMOREN

INAUGURAL-DISSERTATION

ZUR

ERLANGUNG DER DOKTORWÜRDE

DER

HOHEN MEDIZINISCHEN FAKULTÄT

DER

RUPRECHT-KARLS-UNIVERSITÄT
ZU HEIDELBERG

VORGELEGT VON

PAUL FRIEDRICH RAMDOHR
AUS WIESBADEN

HEIDELBERG / UNIVERSITÄTS-BUCHDRUCKEREI VON J. HÖRNING / 1913

Gedruckt mit Genehmigung der medizinischen Fakultät
der Universität Heidelberg.

Dekan:
Geh. Hofrat Dr. W. Fleiner.

Referent:
Geh. Rat Dr. Krehl.

1913.

MEINEM VATER.

Digitized by the Internet Archive
in 2026

https://archive.org/details/IA40153309_0128

Eigene Kasuistik.

In der Nervenabteilung der medizinischen Universitätsklinik zu Heidelberg wurde in den Jahren 1907—12 zehnmal die Diagnose auf Kleinhirnbrückenwinkeltumor gestellt. Bei den folgenden sechs Kranken konnte sie durch Autopsie bestätigt werden.

Fall I. R. H., 37 Jahre, Komptorist, aufgenommen am 23. I. 1908.

Anamnese: Mit 8 Jahren Lungenentzündung, seither leidet Pat. an Asthma. Deshalb militärfrei, kein Trauma.

Ende 1906 Beginn der Krankheit mit Schwindel und Neigung des Kopfes nach rechts. Der Schwindel war ein Anfall von 2—3 Minuten ohne Bewusstseinstörung. Dabei kein Ohrensausen. Ging nach dem Anfall sicher nach Hause. Zweiter Ostertag 1907 Schwindelanfall während eines Ausflugs nach Kaffeegenuss, setzte sich nieder, Dauer zirka 5 Minuten. Damals Ohrensausen links, das ständig blieb. Seit Anfang 1907 stetige Abnahme des Gehörs links, langsam ohne Besserungen; Pat. bemerkte im Sommer 1907 eines Tages am Telephon, dass er links gar nichts mehr höre. Von Ende Juni ab beständig Schwindel; hat den Kopf bald nach links, bald nach rechts gehalten. Im Juli in Oberbayern erneuter Anfall, keine Bewusstseinsstörung, kein Erbrechen; wurde von zwei Postboten nach Hause geführt. 28. VIII. fiel er mittags beim Kaffeetrinken vom Stuhl, will bewusstlos gewesen sein, beim Erwachen an den Armen Schüttelkrampf gehabt haben und konnte nicht allein aufstehen. Pat. fiel auf, dass er sich manchmal bei vollem Bewusstsein, ohne dass er gerade ass, links auf die Zunge biss. Er hat aber dabei keinen Krampf bemerkt. Anfang September bis 15. X. Doppeltsehen, verschwand wieder; von da ab Abnahme des Sehvermögens. Seither auch täglich Schwindelgefühl, konnte nur langsam gehen wegen Mattigkeit der Beine. Eine Zeitlang Unsicherheit der Arme morgens wenn er aufstehen wollte, bedingt durch Schwindelgefühl, sobald er den Kopf hob. Pat. musste dann noch eine Zeitlang liegen, ohne das Bett verlassen zu können. Nach dem Schwindel immer Kopfweh an der Stirne beiderseits, oft sehr heftig,

„es ging ihm dabei kühl vom Unterkiefer nach dem Kopf“. Letzteres tritt jetzt fast täglich nachmittags auf. Seit September Unsicherheit des Gangs, Wanken nach rechts und links, Angstgefühl vor dem Hinfallen, neuerdings zeitweise Zittern in den Armen, kann dann nicht sicher greifen; auch manchmal Stechen in den Armen. Angeblich ist die Sprache hastiger als früher.

Die wesentlichen Punkte des Status bei der Aufnahme sind folgende: Innere Organe: Tiefstand der unteren Lungengrenzen, vereinzelt Giemen über beiden Lungen, sonst o. B. Temperatur 36,7, Puls 84, regelmässig.

Nervensystem: Pupillen gleich weit und rund, reagieren auf Licht und Accomodation. Ophthalmoskopisch: Atrophische Stauungspapille L. > R. L. zahlreiche kleine periphere Blutungen (Augenklinik). Geruch normal. Nystagmus nach allen Blickrichtungen, auch beim Sehen nach oben, am meisten nach L. Cornealreflex L. stark herabgesetzt, sonst ergibt motorische und sensible Trigeminusprüfung keine Störung. L. Ficialisparese aller Äste ohne Gaumensegelbeteiligung, keine Herabsetzung der elektrischen Erregbarkeit, keine E. A. R. L. Lid wird seltener geschlossen wie rechts. Keine Geschmacksinnstörung, kein Strabismus, linksseitige Taubheit, Ausfall der Cochlearis- und Vestibularisfunktion (Ohrenklinik). Am rechten Ohr normaler Befund. Gaumensegel o. B. Krampfhafte Haltung des Körpers beim Gehen. Kehrtmachen nach L. schlecht, schwankt dabei. Beim Drehen nach rechts keine Störungen. Ganz feinschlägiger Tremor der linken Hand in der Ruhe beim Vorstrecken und bei intendierten Bewegungen. Keine Hypotonie einer Körperhälfte, keine Adiadochokinesis. Dynamometrisch R. = L. = 30. Sensibilität an Armen und Beinen in allen Qualitäten intakt. Keine Paralyse oder Parese. Reflexe sämtlich vorhanden, kein Unterschied zwischen rechts und links. Kein Babinski, Schädel nicht klopf- oder druckempfindlich.

Aus den Tagesnotizen: 28. I. 1908. $1^1/_4$ h plötzlich Übelkeit, Blasswerden, Cyanose, Schweissausbruch, unregelmässige flache Atmung, kleiner unregelmässiger Puls. Dabei tritt linksseitige vollkommene Lähmung des unteren und mittleren Facialisastes auf. Pat. ist unfähig, einen Gegenstand zu ergreifen. Zunge wird gerade herausgestreckt. Um $2^1/_4$ h ist die Gesichtslähmung fast verschwunden und abends wieder nur noch leichte Schwäche vorhanden wie vor dem Anfall. Nach dem Anfall sehr starke Kopfschmerzen. Pat. gibt an, während des Anfalls keinerlei Angstgefühl gespürt zu haben.

30. I. Zwei heftige Anfälle von Kopfweh. 1. II. Zunge weicht minimal nach rechts ab. 4. II. Pat. schläft gut, hatte tagsüber manchmal Anfälle von Dunkelwerden vor den Augen ohne Schwindel oder Brechreiz. 5. II. Nachmittags kühles Gefühl in der linken Gesichtshälfte, wie es sonst stets den Schwindelanfällen vorausging. 7. II. Desgl. + Speichelfluss. Dann heftige Kopfschmerzen. Die Kopf-

schmerzen sind stärker im Liegen! 12. II. Ataxie des linken Beines sehr ausgesprochen, am Arm heute weder Ataxie noch Tremor. Nachm. Schwindelgefühl mit Zittern beider Hände. 13. II. Kitzelgefühl im linken Unterarm und in der linken Hand bis zum Eintritt der Kopfschmerzen. 18. II. Sprache heute noch hastiger und stolpernder wie bisher. 22. II. Hordeolum am rechten unteren Augenlid. 22. II. Schwindelgefühl tritt jetzt fast jeden Mittag auf, gleichgültig ob Pat. sitzt oder liegt, unabhängig von der Kopfhaltung oder -Bewegung, dauert nur ein paar Minuten. 3. III. Seit mehreren Tagen vormittags gegen 11 h Brechreiz und Erbrechen, stets von heftigen Kopfschmerzen gefolgt. 6. III. angeblich morgens Anfall mit Schüttelkrampf im rechten Unterarm und rechter Hand. Danach wieder $^1/_2$ Stunde starkes Kopfweh mit Speichelfluss. 9. III. Pat. kann nach Schwindelanfall mit starken Kopfschmerzen schlechter sehen. Der Schwindelanfall hörte auf, als Pat., der umherging, sich niederlegte. 10. III. Pat. meinte im Sitzen besser zu sehen als im Liegen. 13. III. Schwindelanfälle häufen sich, fast immer danach Kopfweh und Speichelfluss. Einmal Steifigkeit der Beine. 15. III. Stechendes und kitzelndes Gefühl in der rechten Gesichtshälfte, dabei Zunahme der VII-Parese.

Geschmacksprüfung ergibt: R. Zungenhälfte normal. L.: Hinten wird mitunter richtig angegeben; besonders salzig scheint geschmeckt zu werden. In der Mehrzahl der Fälle aber falsche Angaben. Vorne wird stets oder fast stets falsch angegeben. Die Nachprüfung am 16. III. bestätigte diese letzten Resultate nicht, fand guten Geschmack. Geruchsprüfung o. B. 19. III. Zur Operation in die chirurgische Klinik verlegt.

Klinische Diagnose: Acusticustumor im L. Kleinhirnbrückenwinkel. Am 20. III. 1908 Operation durch Prof. Völcker. Chloroformnarkose, R. Seitenlage.

Umnähung eines Hautlappens vom Proc. mastoid. L. beginnend bis etwas oberhalb der Linea nuchae sup., dann horizontal bis über die Protuberantia occ. ext., von da abwärts zum Nacken. Knochen von mehreren Bohrlöchern aus mit der Luersschen Zange weggekniffen. Dura stark gespannt, wenig pulsierend, nicht verändert. Lappenförmige Eröffnung derselben, worauf das Kleinhirn stark prolabiert. Es wird mit dem Krauseschen Gehirnspatel zur Seite gehalten und nun ist in der Tiefe am porus acusticus int. eine fast hühnereigrosse Geschwulst zu erkennen, die weisslich aussieht und ziemlich harte Consistenz hat, sie reisst beim Enukleieren ein und es bleibt ein Stück zurück, von dem weitere Teile noch entfernt werden, ob radikal, ist fraglich. Ziemlich starke Blutung. Tamponade in das Tumorbett mit Draineinlegung.

Gegen Schluss der Operation schlechte Atmung. Pat. erholt sich nicht mehr, Exitus wenige Stunden post. op.

Obduktionsbefund: Gehirn: An der L. Nackenseite eine bogenförmige frische Hautmuskelwunde, darunter ein fünfmarkstückgrosser Knochendefekt im Os occipitale zwischen der Lin. nuchae sup. und inf. linksseitig von der Crista occ. ext. mit in die Hinterschädelgrube führendem Drainrohr frei zu sehen. Nach Wegnahme des Schädeldaches Dura leicht faltig, nicht wie normal gut gespannt und dem Gehirn gut anliegend, Sinus frei. Gehirn leicht hyperämisch, Oberfläche nicht abgeplattet. L. Kleinhirnseite haemorrhagisch infarciert, sehr weich und aus einzelnen kleinen Stücken bestehend. In der Gegend des L. Kleinhirnbrückenwinkels das Ende des Drainrohrs. Medulla und Pons nach R. verdrängt. Sie nehmen hierdurch eine S-förmige Gestalt an. L. meatus acusticus int. etwas erweitert, vom Nerv. acust. und facialis sin. nichts zu sehen. Am hinteren Umfange des Meatus acust. int. kleine bohnengrosse, gräulich gefärbte Tumorreste, kein Zusammenhang mit einem Nerv nachweisbar.

Der mikroskopische Befund des operativ gewonnenen Tumors ergibt Spindelzellensarkom.

Zusammenfassung:

Wir sehen einen für den klinischen Verlauf besonders typischen Fall von Acusticustumor. Die anamnestischen Symptome reichten bereits hin, um unsere Aufmerksamkeit auf die Möglichkeit eines Tumors der hinteren Schädelgrube zu lenken, und auf Grund der allgemeinen Hirndrucksymptome, der ausschliesslich linksseitigen Störungen der Hirnnerven V—VIII (ev. XII.), — hauptsächlich des VIII., — der besonders ausgeprägten Vestibularisanfälle, der anfallsweise auftretenden Drucksymptome auf den Pons und der relativ geringfügigen Kleinhirnerscheinungen konnte hier ohne irgendwelche Anhaltspunkte für den Sitz im Pons oder Kleinhirn die Diagnose Tumor der hinteren Schädelgrube in Tumor des Kleinhirnbrückenwinkels präzisiert werden. Lediglich die typische Reihenfolge der einzelnen Phasen des Krankheitsbildes liessen mit ziemlicher Wahrscheinlichkeit einen Acusticustumor vermuten. Die Autopsie bei der sofort vorgenommenen Operation bestätigte die Lokalisation des Tumors. Das Einreissen und die starke Blutung komplizierte in unerwünschter Weise die sonst glatt verlaufene ein-

seitige Operation, bei der, wie die Sektion ergab, ein kleiner Tumorrest im meatus acust. zurückblieb. Exitus direkt post. op.

Fall II. W. K., 33 Jahre, Fuhrmann. Stand seit Sommer 1899 in Beobachtung der hiesigen Klinik, wurde von Prof. Hoffmann wegen einer im rechten Facialisgebiet beobachteten direkten neuromyotonischen und paradoxen galvanischen Reaktion damals veröffentlicht [1]). Die erste Krankengeschichte und der spätere Verlauf des Leidens war folgender: Dezember 1895 Hufschlag gegen die rechte Stirn, kurz bewusstlos; blieb ohne Beschwerden bis Herbst 1897. Damals im Anschluss an Erkältungen beim Militär ohne vorhergehende Lähmung Krampf in der Gegend des rechten Auges, anfänglich 3 Minuten dauernd, später häufiger und länger auftretend, schliesslich ununterbrochener tonischer Spasmus der rechten Gesichtshälfte. Damals auch rechtsseitige Stirnschmerzen. Seit Dezember 1897 Abnahme der Hörfähigkeit. Manchmal Schwindel und ohnmachtsähnliche Zustände.

Nervenstatus November 1899: Keine Anzeichen von Hysterie. Schiefheit des Gesichts bedingt durch tonischen Krampf der rechten Gesichtsmuskulatur + Platysma, kleine äussere Ohrmuskeln und M. occipitalis. Gaumensegel, Zungen- und Rachenmuskulatur sind nicht beteiligt. Contraktionszustand dauert im Schlafe fort. Ausserdem im gleichen Gebiet leichte träge wurmförmige Bewegungen und leichte Parese nachweisbar. Geringe Herabsetzung der direkten und indirekten elektrischen Erregbarkeit im kranken Facialisgebiet mit seltenen elektrischen Veränderungen (hierüber siehe frühere Veröffentlichung). Supraorbitalisaustrittspunkt druckschmerzhaft. Rechtsseitige Abducensparese, leichter horizontaler Nystagmus. R. Taubheit (Erkrankung des Hörnerven, Otitis int.) Geschmack und Geruch R. = L. o. B. Keine Sensibilitätsstörungen. Keine endocraniellen Blutgeräusche. Herabgesetztes Sehvermögen, ohne ophthalmoskopisch nachweisbaren Grund.

Diagnose: Wahrscheinlich langsam wachsende Geschwulst im Kleinhirnbrückenwinkel, auf den VI., VII. und VIII. Hirnnerven drückend.

Während der dreimonatlichen Krankenhausbehandlung keine wesentliche Änderung des Befundes. Nur wurden vorübergehende Störungen im Ram. I. N. V. beobachtet. Die angewandte Therapie (Jod, Brom, Hyoscin, Elektrizität) erwies sich machtlos. Pat. wurde entlassen.

Er kam dann erst wieder nach 10 Jahren am 11. XI. 1909 zur Begutachtung in die Klinik. Der Zustand sollte bis Mitte dieses Jahres,

---

[1]) D. Zeitschr. f. Nerv. 38, S. 137.

also 12 Jahre lang seit Beginn des Leidens unverändert geblieben sein. Als Pat. 1902 sich verheiratete, sei die rechte Gesichtshälfte bereits eingefallen (atrophisch) gewesen. Hat immer gearbeitet, erlitt September 1908 nochmals Kopftrauma mit Bewusstseinsverlust (stiess wider einen eisernen Träger). Seither Kopfschmerzen. Schon vor 3 1/2 Monaten Schwäche in Armen und Füssen, besonders rechts. Sprache wird undeutlicher, Schlucken schlechter. Flüssigkeiten kommen durch die Nase wieder heraus, konnte nicht mehr richtig kauen und die Sehkraft liess auf dem linken Auge nach.

Objektiv bietet sich jetzt das typische Bild des Kleinhirnbrückenwinkeltumors. Spasmus des Facialis besteht fort. Eine ähnliche Contraktur findet sich jetzt auch im rechten hinteren Gaumenbogen ebenfalls mit langsamen Contraktionen unabhängig von der Atmung. R. nur die direkte neuro-myotonische Reaktion noch vorhanden, nicht mehr sicher die paradoxe. Geruchssinn R. = L. normal. Stauungspapille beiderseits. Pupillen reagieren R. noch träger als L. auf Licht und Accommodation. III. und IV. normal. VI. R. paralytisch. Nystagmus horizontalis nach allen Blickrichtungen, nach rechts langsamer als nach links. R. Trigeminus motorisch völlig gelähmt und atrophisch. Fehlen des R. und L. Cornalreflexes. Beim Öffnen des Mundes Subluxation des R. Unterkiefers. R. Gesichtshälfte anaesthetisch für alle Qualitäten. Sekretion der R. Parotis stark herabgesetzt. R. Gehörgang ebenfalls bis auf zirka 2 qmm grosse Stelle h. o. unempfindlich. Trommelfell selbst in ganzer Ausdehnung auf Berührung sensibel. L. keine Anaesthesie. Nasen- und Mundschleimhaut: unt. Muschel R. in ihrem unteren Teil ganz anaesthetisch, nur das hintere Ende zeigt wieder Gefühl. Mittlere Muschel in ihrer ganzen Ausdehnung anaesthetisch. Desgl. Septum R. Anaesthesie des R. harten und weichen Gaumens, greift 1/2 cm nach links hinüber. Auch L. vorderer und hinterer Gaumenbogen 1 1/2 cm breit unempfindlich, dagegen empfindet die linke Tonsille, die R. nicht! Im Nasopharynx ist die ganze R. Hälfte bis etwas über die Mittellinie hinaus anaesthetisch. Tubenostien und Rosenmüllersche Grube sind empfindlich! Anaesthesie der ganzen R. hinteren Zungenhälfte und lingualen Epiglottisseite, hier die Mittellinie erheblich überschreitend. Im Kehlkopf wird Berührung fast überall empfunden, löst aber nur selten leichtes Hüsteln aus. Im Pharynx bdts. Würgreflexe nicht vorh. Kehlkopfmuskulatur o. B. Beim Einführen des Ösophagoscops ist Schwäche des Constriktor pharyng. R. bemerkbar, während sich die entsprechenden Muskelfasern L. contrahieren. Geschmackssinn auf der ganzen R. Zungenhälfte = Null. L. vollkommen normal. Zunge wird gerade herausgestreckt, ist gut beweglich. Sternocleidomast. und cucullaris R. = L. normal. Puls 78, regelmässig o. B. Atmung normal.

VIII. Auditus:

	CL	CW	Ob. Gr.	c	c_2
L	90″	50″	gis 6	60″	70″
R	0	40″	—	—	—

Beim Ausspülen des rechten Ohres mit kaltem Wasser kein subj. Schwindelgefühl oder Gleichgewichtsstörung. Auch keine unmittelbare Veränderung des Spontannystagmus. Beim Ausspülen des L. Ohres sehr bald starker Nystagmus; Pat. sinkt nach vorne L. Subj. Schwindelgefühl tritt nur gering und spät auf. Von Kleinhirnsymptomen bestehen R. deutliche cerebellare Ataxie, L. ebenfalls Ataxie, aber geringer als R. — Taumeln. Gang unsicher, ataktisch. Adiadochokinesis des R. Armes. Motor. Kraft (Dynamometer) R. = L. = 32. Keine deutliche Hypotonie.

Die Schriftprobe ist zittrig und unregelmässig, aber noch leserlich.

Sehnenreflexe der Beine R. = L. normal. An den Armen R. deutlich gesteigert gegen L. Hautreflexe normal. Sensibilität am Rumpf und den Extremitäten intakt. Pat. kann nur auf der L. Seite liegen, da er bei Rechtslage sofort Kopfschmerzen bekommt. Die Tagesnotizen bei dem dreiwöchigen Krankenhausaufenthalt vermerken sehr oft Erbrechen mit starken Kopfschmerzen, aber keine eigentlichen Anfälle und keinen Schwindel. — Operation wird vom Pat. abgelehnt.

7. XII. Gegen $^1/_2 5$ h starke Kopfschmerzen. 8 h bdts. Babinski positiv. Ataxie in allen Extremitäten, stärker R. und am stärksten im R. Arm. Etwas Zittern im L. Arm. Cheyne-Stockesches Atmen. 11 h wegen starker Kopfschmerzen Morph. 0,008. $5^1/_2$ h plötzlicher Verfall. Puls wechselnd, bald 100, bald 44. Unter vollkommener Sistierung der Atmung wird der Puls langsam kleiner und fadenförmig. Exitus $5^3/_4$ h.

Sektionsprotokoll (Dr. Pol): Knöchernes Schädeldach und Dura o. B. Ebenso Leptomeninx. Hirnwindungen stark abgeplattet. Subarachnoidalflüssigkeit an der Basis mässig vermehrt, klar. An der Hirnbasis zwischen Pons und Kleinhirn ein Blastom von weisslicher Farbe, das die rechte Hälfte des Pons förmlich einhüllt, ebenso wie die hier austretenden Nerven, vor allem VII. und VIII., dann V. und VI. Auch am L. Pons eine tumorartige Prominenz. Der Tumor lässt sich auch nach lateralwärts nicht scharf abgrenzen. Die R. Kleinhirnhälfte nach rückwärts gedrängt, der Flocculus dabei in seiner Configuration erhalten, erscheint aber voluminös, sehr weiss, von Tumor durchsetzt (?). Der Tumor ist leicht höckerig, ohne Verwachsungen mit der Dura, die Leptomeninx überall glatt und glänzend. Grosshirn: Ventrikel sehr erweitert, sonst o. B. Allgemeine Stauungssymptome. Mikroskopische Untersuchungen des in Müllerscher Flüssigkeit aufgehobenen Präparates wurden bisher nicht vorgenommen. (S. Abbildung am Schluss.)

Zusammenfassung:

Wir haben hier einen Fall, der $12^1/_4$ Jahr in Beobachtung stand, erst im letzten Vierteljahr deutliche

Nachbarschaftserscheinungen von seiten des Kleinhirns hervorrief und dessen abnorm grosse diffusse Ausdehnung bei der Autopsie in Anbetracht der Gutartigkeit des klinischen Verlaufes aufs höchste überraschen musste. Die anfängliche Beschränkung der Erscheinungen auf die Nerven des Brückenwinkels musste wohl ein Ausgehen des Prozesses von einem dieser Nerven vermuten lassen, was ja auch noch nach dem späteren Sektionsbefund nicht auszuschliessen ist. Der Patient war mit dem Leiden noch volle 12 Jahre arbeitsfähig, verheiratete sich in der Zwischenzeit und starb unter verhältnismässig geringen Qualen ohne längeres Krankenlager.

Fall III. B. S., 46 Jahre, ledig, Waschfrau.

Anamnese: Will früher nie krank gewesen sein. Periode war immer regelmässig, seit 1907 bemerkte Pat. manchmal Schwindelgefühl und zeitweise Brechneigung. Es kam auch oft unter starken Kopfschmerzen zu Erbrechen. Seit etwa gleicher Zeit hört Pat. R. schlechter, was immer mehr zunahm. Nie Ohrensausen. Im Dezember 1909 Abnahme des Augenlichtes, Schwindel und Kopfschmerzen nahmen zu; ging zum Augenarzt; dort wurde Stauungspapille beiderseits, Visus R. $^5/_5$ L. $^5/_7$, normale Gesichtsfelder und Nystagmus beim Blick nach rechts festgestellt. Pirquet und Wassermann waren negativ. Seit Mai 1910 blieb die Periode aus. Im Sommer 1910 wurde das Gehen schlechter, die Leute hielten sie für betrunken. Später trat Gefühl von Eingeschlafensein in der linken Hand und im linken Fuss auf. Seit Ende 1910 klagt sie über Schmerzanfälle in der R. Gesichtshälfte, vom Mund zum Ohre ziehend. Die Schwindelanfälle werden immer stärker. Bei ihrem Eintritt in die Klinik wird folgender Status erhoben: Innere Organe o. B. Puls 72, regelmässig, Atmung normal, Temperatur 36,7. Urin enthält kein Eiweiss, keinen Zucker. Nervensystem: Kein Schettern bei Beklopfen des Kopfes, aber Empfindlichkeit über dem R. Ohr; bei seitlichem Druck Schmerz R. Kein Geräusch auskultierbar. Pupillen reagieren träge auf Licht, R. langsamer als L., sind gleich weit. Nystagmus horizontalis nach beiden Seiten stärker nach rechts und hier mit rotatorischer Komponente. Visus R. = $^5/_7$, L. = $^5/_{15}$. Bdts. Stauungspapille mit zahlreichen kleinen Blutungen. Gesichtsfeld konzentrisch eingeengt. Hochgradige Nervenschwerhörigkeit R. Knochenleitung verkürzt. Obere Tongrenze herabgesetzt. Konversationssprache dicht am Ohr. Weber nach L. lateralisiert. Rinné positiv. Schabach verkürzt. Bei

Prüfung des R. Ohrs mit dem galvan. Strom keine Geräusche, aber auch der galvan. Schwindel schwerer zu erzeugen als L. Geruch R. = L. gut. Geschmack: NaCL R. = L. salzig. Zuckerlösung R. = L. süss. Chinin R. = L. bitter; gibt spontan an, dass sie L. stärker schmeckt. Facialis zeigt R. deutliche Parese ohne E. A. R. Im Gebiet des R. Trigeminus leichte Hypästhesie. Cornealreflex R. aufgehoben. Gaumenmuskulatur paretisch. Kieferreflex +. Hypoglossusparese R. ohne fibrilläre Zuckungen. Gaumensegel etwas nach L. verzogen. Sensibilität auch im Gebiet des Occipitalis R. etwas herabgesetzt. An den Extremitäten keine Asynergie. Keine deutliche Unsicherheit in den Armen, dagegen ist solche in beiden Beinen vorhanden. Reflexe sämtlich R. = L. Patellarclonus bdts. Fussclonus R. Kein Babinski. Im L. Arm und Bein subjektiv taubes Gefühl. Geringe Hypaesthesie auf der ganzen L. Seite. Grobe Kraft in allen Extremitäten gut.

Als inkonstant erweisen sich bei täglicher Untersuchung die Unsicherheit in den Beinen, der Patellar- und Fussclonus und die Hypästhesie der L. unteren Körperhälfte. Es tritt noch in der Intensität schwankende Unsicherheit der L. oberen Extremität hinzu, ebenso ein Wanken nach L., oft nur erkenntlich durch das Bemühen, nicht nach der Seite abzuweichen. Anfallsweise treten öfters Schwindel, Kopfschmerzen und die Schmerzen in der rechten Wange „als ob mit Nadeln gestochen würde", auf. Die Beschwerden sind scheinbar nicht sehr stark. Die Pat. fühlt sich wohl dabei und zeigt grosse Euphorie, stimmt aber der vorgeschlagenen Operation ohne weiteres zu.

Diese wird am 20. I. 1911 von Prof. Wilms in Lokalanästhesie ausgeführt. Trepanation nach Lappenschnitt über der rechten Nackenseite, Ausbrechen des Knochens mit der Zange bis zu fünfmarkstückgrosser Öffnung. Das Gehirn steht unter starkem Druck. Nach Inzision der Dura unterhalb des Simus drängt sich Kleinhirn hervor. Der Sinus transversus R. wird unterbunden. Die Öffnung wird nach oben hin vergrössert, und um ein Eingehen neben dem vorquellenden Kleinhirn zu ermöglichen, 50 ccm klare Flüssigkeit durch Punktion des Seitenventrikels entleert. Kleinhirnhemisphäre jetzt zurückschiebbar, neben ihr wird mit dem Finger eingegangen. Man fühlt im R. Kleinhirnbrückenwinkel einen fast die ganze Hemisphäre einnehmenden weich-elastischen, etwa hühnereigrossen Tumor, der sich enukleieren lässt. Dabei starke Zerfetzung des Kleinhirns. Blutstillung, Schliessung des Hautdefekts. Die Dura konnte nicht mehr vereinigt werden. Drainage, Tamponade. Starke Blutung aus dem Drain. Nach der Operation Puls anfänglich gut, später klein und frequent. Eine Stunde nach der Operation Exitus. Sektionsprotokoll: An der R. Seite des Schädeldaches hinter der Ohrmuschel bisquitförmige Operationsöffnung im Knochen, aus der hämorrhagische Hirnsubstanz hervorquillt. Schädelhöhle: Schädeldach ziemlich dick, wenig spon-

giöse Substanz. Sinus frei. R. Sinus transversus unterbunden. Unter dem Tentorium liegen R. grosse Blutkoagula. Pia mater zart, glatt, spiegelnd. Die R. Kleinhirnhemisphäre ist fast vollständig zerstört, nur wenige hämorrhagische Reste sind noch vorhanden. Der Pons ist an seiner R. Seite etwas abgeplattet, sonst unverletzt. Der IV. Ventrikel ist von einem Blutkoagulum vollständig ausgefüllt. R. findet sich im Boden ein feiner Riss, der mit dem erweichten Kleinhirn kommuniciert. Medulla oblongata makroskopisch o. B. Von dem Tumor finden sich keine Reste mehr.

Zusammenfassung:

Bei dem neurologisch sehr klaren Krankheitsbild, das uns bei typischem Beginn und nur geringer Beteiligung des Kleinhirns und des Pons einen reinen Acusticustumor vermuten liess, konnte wiederum, da Vaguserscheinungen nicht vorhanden und von einer weiteren internen Behandlung nichts zu erwarten war, die Operation ohne weiteres angeraten werden. Trotz der relativ günstigen Prognose überstand die Pat. die Operation nicht. Es zeigte sich während der Operation der starke Hydrocephalus, die Härte des Schädeldachs und die Grösse des Tumors hinderlich und es musste durch Unterbindung des Sinus eine grössere Eintrittspforte für den palpierenden Finger geschaffen werden. Der Exitus post. op. war hier wohl die direkte Folge der manuellen Exstirpation des Tumors, die nicht ohne Zerstörung der umliegenden Hirnteile, besonders des Kleinhirns vor sich gehen konnte. Allerdings waren während der Operation keine direkten, durch Veränderung der Druckverhältnisse bedingten Collapserscheinungen beobachtet worden. Dem Sektionsbefund nach scheint auch eine sekundäre Blutung in das Tumorbett mit Druck auf die Medulla oblongata eine Rolle gespielt zu haben.

Fall IV. K. M., 33 J., Taglöhner.

Die nähere Krankengeschichte dieses Falles, der mit der Diagnose Kleinhirnbrückenwinkeltumor L. der chirurgischen Klinik überwiesen und nach Exstirpation eines typischen Acusticustumors geheilt von dort entlassen werden konnte, wird noch von chirurgischer Seite veröffentlicht werden.

Es handelt sich um einen früher stets gesunden Mann, bei dem der Beginn des Leidens sich durch ziehende Kopfschmerzen besonders bei körperlichen Anstrengungen bemerkbar machte, die sich zu Anfällen mit begleitenden Paracusien und finalem Erbrechen steigerten. Dann kamen Seh- und Gehstörungen dazu. Nach anfänglichem Verdacht auf Migräne wurde der Pat. zur Beobachtung in die Klinik eingewiesen und hier konnte bald die Diagnose auf Kleinhirnbrückenwinkeltumor gestellt werden. Wassermann negativ. Die VIII. Prüfung ergab L. Flüsterstimme ad concham (mit Barany). Weber nach R. CW. und CL. links stark verkürzt, etwa 40—50". Rinné schwach positiv. Spontannystagmus bdts. bei extremer Blickrichtung. Bei Drehung nach rechts nach fünf Drehungen starker Nachnystagmus nach L. Calorisch L. bei 20° warmem Wasser nach ca. 400 ccm nur leichter Nystagmus nach rechts. R. nach 200 ccm starker Nystagmus nach L. Dabei subjektiv angeblich kein Schwindel. Ausserdem war noch der VII. und V. Hirnnerv L. beteiligt. Der Olfaktorius der Gegenseite funktionierte schwächer als L. Es bestand Stauungspapille L. > R. Die Reflexe lebhaft L. > R. Fussclonus bdts. Beim Gang mit geschlossenen Augen Neigung nach L. abzuweichen. Die eingeleitete Inunktionskur blieb erfolglos.

Bei der nochmaligen Aufnahme nach ½ Jahr befand sich Pat. ungefähr in dem gleichen Zustand, nur klagte er jetzt auch noch über unangenehmes Ohrensausen auf der rechten Seite. Die Sehkraft war schlechter geworden und Pat. schwankte beim Gehen jetzt mehr nach R. als nach L. An Körpergewicht hatte er zugenommen. Nach der Exstirpation des Tumors durch Prof. Wilms Ende April 1912 nahm die Heilung einen komplikationslosen Verlauf und bei der Untersuchung drei Wochen post. op. zeigte Pat. in passiver Rückenlage ausgesprochenen Kopfnystagmus im Sinne der Drehung nach R. und L. In Horizontallage hatte Pat. kein Schwindelgefühl, war auch zur Horizontalen und Vertikalen gut orientiert. Sowie Pat. sich aufsetzte, nahmen die nystagmusartigen Bewegungen des Kopfes zu. Er klagte über Schwindelgefühl, und zwar meinte er, er drehe sich selbst von links nach rechts. Anzeichen von Brechreiz oder Übelkeit traten dabei nicht auf. Keine Veränderung des Nystagmus der Augen. Spontannystagmus: Grobschlägig horizontal nach aussen beiderseits, stärker in Endstellung; schwach nach L. beim Blick geradeaus. Spülung des Ohres L. mit 20° rief nach 900 ccm keine wesentliche Änderung hervor. C-Luft L. = ø, C-Knochen wird von der L. Seite nach R. projiziert! Weber nach links lateralisiert. R. war der Befund annähernd normal. Der Baranysche Zeigeversuch konnte bei der starken Ataxie nicht ausgeführt werden, und die Bewegung der Fingerspitze zur Nase war beiderseits stark ausfahrend. Die grobe Kraft (Rechtshänder) war deutlich herabgesetzt gegen L. L. bestand noch Facialislähmung. Im übrigen war das Befinden des Pat. ein verhältnismässig recht gutes. Er konnte später nach Hause entlassen werden.

Fall V. R. H., 33 Jahre, Rechnungsrevisor. Aufgenommen 4. VI. 1912.

Aus der Anamnese ist zu entnehmen, dass Pat. früher nie ernstlich krank gewesen ist und nie an Kopfweh gelitten hat. Angeblich vor 22 Jahren Mittelohrkatarrh, der schleichend auftrat und zu völliger Taubheit R. führte. Nie Schmerzen im Ohr. Vor einem Jahr erstmals vereinzelte, einige Sekunden dauernde Schwindelanfälle, nie hingefallen, nie Bewusstseinsstörungen. Diese Anfälle häufen sich seit einem Monat. Dabei aber kein Brechreiz und keine Fallneigung nach einer Seite. Vor 14 Tagen abends beim Nachhausegehen vom Bureau starker Anfall, konnte die Gegenstände nicht mehr fixieren, wurde in ein Haus geführt, konnte dann aber zu Abend essen und bekam darauf noch einen zweiten Anfall. Ein anderer Anfall während eines Vortrags bei einem Vorgesetzten wurde von diesem garnicht bemerkt. Wieder ein anderes Mal schleiften die Beine nach „wie gelähmt", es drehte sich alles um ihn, der „Blick war unstät", ein zugezogener Arzt fand Asymmetrie der Augenbewegungen und der von diesem konsultierte Augenarzt stellte Stauungspapille fest. Ausser einem starken Druckgefühl im Schädel hatte Pat. bei seiner Aufnahme nichts zu klagen. Es fand sich Protrusio bulb. bdts. (angeblich schon lange bestehend). Pupillarreaktion auf L. und Acc. bdts. normal. Augenbewegungen nach allen Richtungen frei und ausgiebig. Deutlicher Nystagmus beim Blick nach R. In der Ruhe ist der L. Mundfacialis nicht so gut innerviert als der R. Der Cornealreflex bdts. schwach positiv. Die Untersuchung des VIII. in der Ohrenklinik ergab: M. t. bdts. o. B. Flüsterstimme L. 6 m, R. Surditas (mit Barany). Vestibularis: Feinschlägiger Spontannystagmus beim Blick nach beiden Seiten. Nach Drehen rechtsum sehr deutlicher Nystagmus nach L., keiner nach R. Nach Drehen linksum umgekehrtes Verhalten. Schiefe Ebene:

hinten hoch bis zu	30°	bei off. Aug.,	27°	b. geschl. Aug.
vorne hoch bis zu	29°	„	15°	„
R. hoch bis zu	32°	„	8°!	„
L. hoch bis zu	22°	„	3°!	„

Kalorische Erregbarkeit: R. kein subjektiver Schwindel, keine Änderung des Nystagmus. L. nach einiger Zeit deutliche Verschlimmerung des Nystagmus nach R. + subj. Schwindelgefühl. Übrige Hirnnerven o. B. Die R. Hand zeigt Andeutung von Adiadochokinesis und Ataxie bei Zielbewegungen. Romberg: Keine Neigung zum Fallen, Gang objektiv o. B., subjektiv unsicher. Stehen auf R. Bein unsicherer wie L., besonders beim Stehen auf den Zehenspitzen. Kehrtmachen bdts. unsicher. Ataxie des R. Beins bei Zielbewegungen. Reflexe sämtlich lebhaft ohne Unterschied zwischen R. und L. Die am 20. VI. vorgenommene Kleinhirnpunktion in der Gegend des Brückenwinkels förderte etwas Kleinhirnsubstanz zutage, deren Untersuchung

keine Tumorzellen ergab. Von seiten des Pulses und der Atmung waren keinerlei pathologische Erscheinungen zu bemerken. Pat. klagte ständig über Gefühl von Kopfdruck, meist in der Scheitelgegend, er wurde am 25. VI. in die chirurgische Klinik verlegt.

Dort Operation in Lokalanaesthesie. Beide Kleinhirnhemisphären werden ohne Eröffnung der Dura freigelegt. Der Schädel wurde an zwei Stellen angebohrt und von hier aus mit der Zange der Knochen entfernt. Die Dura ist sehr stark gespannt. Von einer Eröffnung derselben wird zunächst Abstand genommen. Es wird der Ventrikel punktiert und zirka 20 ccm klaren Liquors entfernt. Hierauf lässt die Spannung nach. Sorgfältige Blutstillung. Drainage mit Jodoformstreifen, Hautnähte. 10. VII. nach guter Wundheilung steht Pat. wieder auf. Druckgefühl im Kopf noch wie früher. Augenbefund nach Bericht der Augenklinik unverändert.

17. VII. Zweite Operation in Lokalanaesthesie (Prof. Wilms). Zurückklappen der Weichteile von der alten Wunde nach Unterbindung des Sinus longitudinalis und Punktion des Ventrikels. Dura über beiden Hemisphären eröffnet und nach unten gelegt. Das Kleinhirn quillt stark vor. Mit dem Zeigefinger palpierend wird unter der R. Hemisphäre vorgedrungen. Man fühlt einen Borsdorfer Apfelgrossen Tumor von glatter Oberfläche, der sich an allen Seiten gut ausschälen lässt, nur an der Basis der Felsenbeinpyramide sitzt er fest und lässt sich hier nicht glatt ablösen. Es bleiben scheinbar noch Tumorreste zurück. Blutung nicht erheblich. Doch leidet das Kleinhirn ziemlich. Der Tumor muss makroskopisch für ein Gliom oder Gliosarkom angesprochen werden. Pat. ist nach dem Eingriff stark collabiert, erholt sich aber wieder, scheint in den ersten Tagen die Operation gut überstanden zu haben, klagt aber noch immer über Kopfweh. 26. VII. Die Facialisparese links nimmt deutlich zu. Pat. reagiert noch auf Ansprache, bringt aber keine deutliche Anwort heraus. Unter ansteigender Temperatur und zunehmender Somnolenz trat der Exitus ein. Vermutliche Todesursache: Meningitis.

Sektionsprotokoll: Dura in der Occipitalgegend beiderseits durchblutet. Bei Herausnahme des Gehirns erweist sich die R. Kleinhirnhemisphäre in eine weiche breiige Masse umgewandelt, von der ein Teil in der entsprechenden Schädelgrube zurückbleibt. An der Basis des Gehirns in der R. Acusticusgegend ist vom Tumor nichts zu sehen. Auf Schnitt erweist sich das ganze Hirn ziemlich blutreich. Die Ventrikel sind etwas erweitert und enthalten klare seröse Flüssigkeit. In der Gegend des R. Nerv. acust. int. sitzt dem Schläfenbein ziemlich derbe Tumormasse von etwa Walnussgrösse polsterförmig auf. Rückenmark: Schon in situ bildet der Duralsack in seinem ganzen Verlaufe eine dunkelrot gefärbte Säule. Beim Aufschneiden derselben sieht man, dass innerhalb der Dura bis herunter zur Cauda equina ziemlich viel frisches braunrotes Blut sich angesammelt hat. In den Lymph-

scheiden der Gefässe finden sich stellenweise Leucocytenanhäufungen mit meist intracellulären Coccen. Mikroskopische Diagnose: Frische Meningitis spin. purulenta. Pia mater der Basis cerebri zart, nicht infiltriert. Tumor: Gliom. Med. obl.: Keine Degeneration nachweisbar. Desgl. im Pons, nur absteigende Acusticuswurzel ist degeneriert (Marchifärbung).

Zusammenfassung:

Komplizierend für die Frühdiagnose im vorliegenden Falle war die schon lange bestehende Mittelohrentzündung, sodass die Aufmerksamkeit des Patienten nicht durch beginnende Gehörstörungen geweckt, sondern im Gegenteil solche falsch erklärt werden mussten. Bei Eintreten der Schwindelanfälle hatte der Tumor dem späteren Befund nach bereits eine beträchtliche Grösse erreicht, was wir eigentlich bis zu den letzten Tagen der Beobachtung in der Klinik nach der Geringfügigkeit der übrigen Symptome nicht erwarten konnten. Die Prognose schien wiederum eine gar nicht schlechte, und die Voroperation, die einer lokalen Palliativtrepanation gleichkam, wurde auch glänzend überstanden, sodass nach nicht ganz drei Wochen die eigentliche Tumoroperation angeschlossen werden konnte. Trotz der dabei sich ergebenden Schwierigkeiten, die auch in diesem Falle in dem starken Innendruck und der ungewöhnlichen Grösse des Tumors bestanden, und die durch doppelseitige Knochenopferung und Sinusunterbindung überwunden werden mussten, erholte sich der Patient, erlag dann aber nach wenigen Tagen einer intercurrenten Meningitis. Die Enukleation war keine vollständige, was schon bei der Operation bemerkt, aber nicht geändert werden konnte.

Fall VI. K. L., 48 J.

Wird in Bezug auf die operative Technik von otologischer Seite veröffentlicht, als 5. nach der Borchardtschen Methode operierter Kleinhirnbrückenwinkeltumor.[1])

Pat. stand längere Zeit in poliklinischer Behandlung der Nervenabteilung und lag vom 22. III. bis 1. IV. 12 wegen Pericarditis und Pleuritis in der inneren Klinik. Die hier gemachten Beobachtungen

[1]) Marx, Zur Chirurgie der Kleinhirnbrückenwinkeltumoren. Mitteilungen a. d. Grenzgeb. 1913.

und die wesentlichsten Punkte der otologischen Krankengeschichte sind kurz folgende:

Vor 11 Jahren linksseitige Schulterluxation mit Knochenaffektion über dem linken Auge, entstanden durch zwei Stockwerk tiefen Sturz. Kurz bewusstlos, kein Erbrechen. Venerische Erkrankung: Früher Gonorrhoe, Lues negiert, keine totgeborenen Kinder.

März 1910 erste Beschwerden: Gefühl der Schwere im Hinterkopf, besonders beim Nachobenblicken. Dann unsicherer Gang, nie Drehschwindel, nach 4 Wochen starkes Ohrensausen, das langsam zurückging: darauf Hörverschlechterung, besonders R., nie Erbrechen. September 1910 wegen zufällig bemerkter Sehkraftabnahme zur Augenklinik: Doppelseitige Stauungspapille links mit Haemorrhagie. Visus R. normal, L. $^5/_{50}$. Die Untersuchung in der Ohrenklinik ergab: Keine Mittelohraffektion, Flüsterstimme R. 5 cm, L. normal. Cochlearis: Rinne c. (128 v. d.)

	R	L
CL	75	210
CW	60	180

Herabsetzung der oberen Tongrenze R. Vestibularis: Grober rythmischer Spontannystagmus, horizontal mit rotatorischer Komponente beim Blick nach R. Nystagmus nach Drehungen auf dem Stuhle bei linksum stärker als rechtsum. Calor. Nystagmus R. = L. ohne wesentlichen Unterschied. Galvan. Nyst. bei ansteigendem Strom R. bei 15 M. A. Nyst. in der Stromrichtung, Spontannyst. nach R. geringer; bei 20 M. A. Sausen nur L., R. nicht. Stehen mit geschlossenen Augen: Zunahme des Schwankens und Neigung nach L. (!) zu fallen. Auf einem Bein: Fallen nach L.; auf schiefer Ebene L. hoch unmöglich. Gehen mit offenen Augen breitspurig, mit geschlossenen Augen schwankend, Abweichen nach L. Übrige Untersuchung des Nervensystems bis auf geringe Abweichungen der Zunge nach R. ist negativ. Nach Jodkalikur 2 g pro die subj. und objekt. Besserung. Sehschärfe am 2. XI. 10 L. $^5/_{15}$, R. $^5/_5$. Gesichtsfeld normal. Keine Verschlimmerung bis Juli 1911.

Dann Zunahme der Gangunsicherheit, Schmerzen im Hinterkopf und Nacken beim Pressen während der Defekation, sonst keine Kopfschmerzen, Pat. kann noch stundenlang gehen, Berge steigen usw. Kein Schwindel, auffallender Durst.

Nervenstatus am 3. VII. 11. Keine psychischen Störungen, zu den Hirnnervensymptomen ist noch Strabismus leichten Grades durch rechtsseitige Abduzensschwäche und ausgesprochene Hypaesthesie der R. Cornea getreten. Atrophische Papillitis L. Beginnende atrophische Stauungspapille R. Visus L. $^5/_{50}$, R. $^5/_5$. Sprache normal. R. Arm zeigt Spur Unsicherheit, Ataxie des R. Beines bei Fersen-Knie-versuch sehr ausgesprochen. Keine Adiadochokinesis. Harn enthält kein Eiweiss oder Zucker. Wassermann negativ. Am 11. VII. kam noch Abducensparalyse L. hinzu.

Die auf Grund der Diagnose Kleinhirnbrückenwinkeltumor R. am 17. VII. 11 von Prof. Kümmel vorgenommene translabyrinthäre Operation mit teilweiser Entfernung des Tumors wird anderweitig beschrieben. Es wurde dabei der hintere Bogengang und der Facialis zerstört. Der Porus acusticus int. fand sich nicht vergrössert. Die Operation wurde sehr gut überstanden. Gute Heilung. Entlassung nach 4 Wochen. Gang etwas gebessert. Keine Kopfschmerzen mehr. Visus R. $^5/_7$, L. $^5/_{25}$ (!). Gesichtsfelddefekt besonders in der Maculagegend. Abducenzparese ging langsam ganz zurück. Dagegen bestand jetzt R. VII. Paralyse, mit kompletter E. A. R. Geschmack auf der R. vorderen Zungenhälfte gut! Rechte Körperhälfte noch unsicher; sonst keine wesentlichen Veränderungen. 9. XI. In der Narbe tritt eine fluktuierende Geschwulst auf, deren Inhalt sich nicht als reine Cerebrospinalflüssigkeit erweist. Punktion (10 ccm) muss nach 6 Wochen wiederholt werden. Zugleich wieder Kopfschmerzen und erhöhte Unsicherheit beim Gehen. Geringe Adiodochokinesis zu Ungunsten der R. Hand. Patellarreflex R. > L. Sonst an den Reflexen keine patholog. Veränderungen.

Dieser Zustand blieb $^1/_2$ Jahr der gleiche. Vom 22. III. bis 8. IV. lag Pat. wegen Pleuritis sicca und Pericarditis in der Klinik. Keine Veränderungen am Nervenstatus. Bald darauf stellten sich krampfartige Kopfschmerzen ein, die Anfang August in richtigen Anfällen auftraten: Beginn mit reissenden Schmerzen, die im Genick aufwärts ziehen, starkes Schwindelgefühl, „es schiesst in den Kopf, als ob eine Dynamitpatrone platzte". Pat. kann den Kopf nicht mehr bewegen, es zuckt im Hals, er bekommt Herzklopfen, kann nicht mehr atmen und schlucken und hat Angstgefühl. Nach Erbrechen lassen die Beschwerden wieder nach. Oft am Tag nur Krampf im Nacken und Hinterkopfschmerzen.

Bei der Wiederaufnahme in die Ohrenklinik zwecks nochmaliger Operation findet sich bdts. neuritische Atrophie des II. Visus, R. $^5/_5$, L. $^5/_{25}$. Gesichtsfeld bdts. stark eingeengt, L. bis zum Fixierpunkt. III., IV. und VI.: Keine Lähmung mehr. Nystagmus: Beim Blick gerade aus Spur nach L. schlagender N., beim Blick nach R. starker grobschlägiger horizontaler N. nach R. Auch Nyst. nach oben und unten, nicht nach L. V.: Areflexie der Cornea, Sensibilität L. etwas herabgesetzt. VII.: Paralyse aller Äste. VIII.: R. Surditas und Unerregbarkeit des Vestibularis. L. Flst. 6 m. Weber nicht lateralisiert (!). Geschmackssinn stark herabgesetzt, im vorderen Abschnitt werden die vier Qualitäten nicht empfunden, R. = L.; auch an der Basis bei herausgestreckter Zunge nur unsichere Angaben. Leichte fibrilläre Zuckungen der Zunge, kein Abweichen beim Herausstrecken. Motilität: Kopf meist nach R. geneigt, Kinn etwas nach L. gedreht. Keine bestimmte Lage im Bett. Beim Stehen Oberkörper etwas nach R. geneigt, nur breitspurig möglich. Bei Fussschluss fällt Pat. nach R.! Ganz breitspurig, Abweichen nach R. Keine cerebellare Asynergie.

R. Arm und Bein: Ataxie. Adiodochokinesis R. Baranyscher Zeigeversuch im Ellenbogen und Handgelenk normal. Nach Rotation nicht geprüft. Sensibilität: R. Spur Hypaesthesie. Reflexe: Patellar-, Achilles-, Cremasterreflex R. > L., sonst keine Unterschiede. Keine meningitische Symptome, keine psychische Störungen. Die von Dr. Marx ausgeführte Operation nach der Borchardtschen Methode führte zur völligen Enukleation des Tumors (4 zus. apfelgrosse Stücke) und der Cyste. Letztere war von abgeplatteter Kleinhirnsubstanz umgeben.

Der Tumor erscheint im Durchschnitt markig ohne erweichte Stellen. Histologisch handelt es sich um ein Fibrom resp. Fibrosarkom. Nervenelemente, sowie Gliasubstanz sind nicht nachweisbar. Während der Operation Puls manchmal wechselnd, kein Collaps, keine Atemstörung. Trotz starker Blutung aus dem Tumorbett scheinbar gute Heilung. Am 8. Tage plötzlich Exitus durch Atemstillstand.

Sektion (Dr. Pol): Innenfläche der Dura überall spiegelnd, ebenso die Leptomeninx an Convexität und Basis. Hirnwindungen etwas abgeplattet. Hinter dem R. Ohr in markstückgrosser Ausdehnung prolabierte Kleinhirnsubstanz ohne Weichteilbeteiligung (alte Operationsnarbe). Frische Weichteilwunde in Form eines umgekehrten U fast verklebt, kein Eiter, reaktionslose Beschaffenheit. Operativer Knochendefekt erstreckt sich auf das laterale Drittel der Pyramide, von da nach hinten auf einen Teil des anschliessenden Schläfenbeines. Duradefekt hier $2^1/_2$ cm gross. Im hinteren Teil des hier unterbundenen Sinus transv. bis zum Confluens sinuum Thrombus. Im vorderen centralen Teil Sinusstumpf ohne nachweisbare Ligatur. Auf der Wunde des Felsenbeins reichlich blutgetränkte Gazetampons und hämorrhagische Massen. Kein Tumorrest. R. Kleinhirnhälfte hochgradig komprimiert, verkleinert und teilweise zerstört. Beim Herausnehmen haftet sie fest in der Knochenwunde. V. ist R. ganz erhalten, VII. und VIII. dagegen am Cranium nicht zu sehen. Am herausgenommenen Gehirn kleiner gelblicher dünner Strang als Stumpf des Oktavus nachweisbar, der VII. im Vergleich zu L. verdünnt. Keine stärkere Erweichung der begrenzenden Hirnpartien. Einzelne cystische Gebilde von etwa Erbsengrösse in der Leptomeninx des Kleinhirns im Tumorbett.

Bei der übrigen Sektion ergibt sich noch geringe Arteriosklerose und Obliteratio pericardii.

Zusammenfassung:

Sehen wir hier von der technischen Seite der beiden Operationen ab, so können wir kurz Folgendes hervorheben. Wir haben einen Fall, bei dem anfänglich neben der Stauungspapille, der VIII. Störung und der leichteren Kleinhirnsymptome mit Ausnahme einer obendrein in physiologischen Grenzen bleibenden XII. Störung

keinerlei Hirnnervenerscheinungen nachweisbar waren. An eine Operation konnte zunächst bei der Ungewissheit der Diagnose noch nicht gedacht werden. Es war hier, ganz abgesehen von der Möglichkeit einer Erleichterung des Zustandes des Patienten auch aus differentialdiagnostischen Gründen, eine interne Behandlung am Platze, um eventuelle Hydrocephalussymptome auszuschliessen. Die daraufhin eingeleitete Jodkalikur brachte zwar Besserung, aber nicht die erwartete Förderung der Diagnose. Patient blieb dauernd in Beobachtung. Sein Zustand änderte sich etwa ein Jahr lang kaum, und es ist bemerkenswert, dass der Kranke trotz der zunehmenden Unsicherheit des Gangs noch weite Märsche unternehmen konnte, also in seinem täglichen Leben von dem schleichenden Leiden fast gar nicht belästigt wurde. Nach Auftreten der typischen Hypaesthesie der Cornea und der rechtsseitigen Hemiataxie konnte mit ziemlicher Sicherheit auf Grund der Oppenheimschen Symptomentrias (einseitige Areflexie, einseitige VIII-Erkrankung, entsprechender Nystagmus) und der Diskrepans zwischen frühzeitiger Stauungspapille und geringen Allgemeinerscheinungen (Marburg) die Diagnose auf Kleinhirnbrückenwinkeltumor R., bei der lange isoliert im Vordergrund gebliebenen VIII. Störung wahrscheinlich Acusticustumor, gestellt und die Operation angeraten werden. Die anfängliche Besserung nach der teilweisen Entfernung des an typischer Stelle gefundenen Tumors wich erst etwa nach Jahresfrist dem Auftreten neuer unerträglicher „Anfälle“, die den Patienten zur nochmaligen Operation veranlassten. Eine solche führte zur völligen Enukleation eines insgesamt kleinapfelgrossen Tumors, jedoch überstand Patient diesen Eingriff nur wenige Tage und erlag einer plötzlichen Atemlähmung, wohl hervorgerufen durch eine die Medulla komprimierende Nachblutung.

Ausser diesen 6 Fällen kamen noch drei weitere Kranke mit der Diagnose Kleinhirnbrückenwinkeltumor

nur klinisch zur Beobachtung. Wir geben auch ihre Krankengeschichten in Kürze wieder, da sie klinisch in verschiedener Hinsicht von Interesse sind.

Fall VII. J. M., 48 J., Gutverwalterswitwe.

Familienanamnese o. B. Anamnestisch kein Anhaltspunkt für Lues, hatte als Kind Scharlach. Im Anschluss daran Ohrenlaufen, eine Schwellung hinter dem linken Ohr wurde incidiert. Die dann geschwundene Ohreiterung begann erst wieder, als Pat. 39 Jahre alt war, mit übelriechendem Ausfluss und starken Kopfschmerzen im Hinterkopf links und Schwindelgefühl. Pat. bekam eines Tages Schüttelfrost und „steifes Genick" und wurde in die Ohrenklinik eingeliefert, wo die Diagnose auf Verdacht auf Retentionen im Warzenfortsatz (Pyämie?) gestellt wurde. Es fand sich keine Schwellung der Weichteile, keine Veränderung der Schädelperkussion am Processus, der Schuppe oder den angrenzenden Gebieten, dagegen eine druckempfindliche Stelle in der Gegend des Emissars. Im Gehörgang kein Sekret, kleine reaktionslose Trommelfellperforation. Dahinter nur leicht entzündete Paukenschleimhaut. Flüstersprache $^1/_2$ m (R. 7 m). Keine Hirnnervenstörung. Temperatur 38,6. Die sofort vorgenommene Operation (Prof. Passow) zeigt sehr harten, zellenlosen Knochen, das Antrum ist mit Cholesteatommassen und Epidermis gefüllt, ebenso der Aditus und Kuppelraum; die Ossicula liegen in der Granulationsmasse. Am Tegmen antri caries, die bis zur Dura reicht. Die Dura ist gesund, der Sinus wird auf grössere Strecke freigelegt, ist stahlfarben und enthält keinen Thrombus. Pat. wird nach 3 Wochen geheilt entlassen. Frühjahr 1903 wieder Schwindel, Mattigkeit, Erbrechen, lag 8 Wochen zu Bett. Allmählich wieder Besserung. Pat. war dann ziemlich beschwerdefrei. Erst Herbst 1906 hohes Fieber und starke Kopfschmerzen L., es zog ihr das Gesicht schief. L. an der Wange, Mundschleimhaut und Zunge pelziges Gefühl und Ameisenlaufen, also ob die Seite halb tot wäre, Schwindel, Erbrechen, Schwäche im L. Arm und Zittern der L. Hand. Kam zur ev. nochmaligen Operation in die Ohrenklinik. Wurde von dort, da keine besonderen otitischen Erscheinungen mehr vorhanden waren, in die Nervenklinik verlegt.

Nervenstatus am 17. VII. 1907: Temperatur 36,7 Puls 96, regelmässig o. B. Psyche und Sprache intakt. Pupillen R. = L. reagieren auf L. und Acc. Deutliche beginnende Papillitis L. > R. Blickrichtung nach aussen bdts. wenig beschränkt. Starker Nystagmus horizont. viel stärker nach L. als nach R. Kein Doppeltsehen, kein Strabismus. V.: Motorisch keine Störung. Sensibel: Deutliche Hypaesthesie in allen 3 Ästen, auch der Zunge. Cornealreflex L. viel schwächer als R. Desgl. der Rachenreflex. Leichte Reizerscheinungen im L. VII. Lidspalte L. enger, zeitweise Zuckungen im L. Mundgebiet. Zunge weicht ein klein wenig nach R. ab. Die Prüfung des VIII. ergibt (Ohrenklinik): Weber nach L.

	CW	CL	unt. Gr.	ob. Gr.	Fisst.
L	15	5	G	c^5	verschärft ad concham
R	60	105	C_2	a^7	4 m

Es besteht also L. neben der Störung im schallzuleitenden auch eine solche im schallempfindenden Apparat. Der Vestibularis L. ist sowohl durch Drehen wie durch Ausspülen reizbar, es tritt jedoch kein Schwindelgefühl dabei auf. Beim Stehen mit geschlossenen Augen Neigung nach L. zu fallen. Desgl. beim Gehen. Rumpf und Extremitäten sind R. motorisch und sensibel vollkommen intakt. L.: Grobe Kraft in allen Muskelgebieten des Armes herabgesetzt, deutliche Hypotonie des L. Armes und Beines, desgl. deutliche Ataxie in Arm und Bein bei Zielbewegungen. Kein Tremor, keine fibrillären Zuckungen. Keine Atrophien. Reflexe der oberen Extremität L. > R. Während des Krankenhausaufenthaltes keine Temperatursteigerungen. Die Diagnose wurde nach den Hirndruckerscheinungen, dem lokalen Kopfschmerz, den linksseitigen Brückenwinkelnervenstörungen und der Beteiligung des gleichseitigen Kleinhirns auf Kleinhirnbrückenwinkeltumor L. (Cholesteatom?) gestellt, die in Betracht kommende Operation aber abgelehnt und Pat. auf ihren dringenden Wunsch entlassen. Die Ende 1912 angestellten Nachforschungen ergaben, dass ihr Allgemeinbefinden noch verhältnismässig gut sei und dass sie nicht in ständiger ärztlicher Behandlung stehe. Pat. schreibt selbst — übrigens vollkommen sicher —: das unsichere Laufen, sowie das brennende Gefühl im Kopf ist seit dort noch nicht viel besser geworden, nur der Arm ist leichter. Im Rückblick auf das, was ich schon durchgemacht habe, ist mein augenblicklicher Zustand ja kein schlechter, aber ich meine immer, es soll doch noch ein wenig besser werden. Meine Haushaltung kann ich auch jetzt besorgen.

Zusammenfassung:

Wir sehen ein typisches „postscarlatinöses Cholesteatom“, das manchmal meningitische Erscheinungen machte und zur Operation kam. Hierbei fand sich eine Caries. Es wurde ein Teil des Felsenbeins entfernt, sodass die Dura in einiger Ausdehnung etwas unterhalb seitlich des Brückenwinkels frei zu liegen kam. Ein Recidiv (?) nimmt nun die Gegend des Brückenwinkels ein und entwickelt sich schubweise aber scheinbar nur sehr langsam und gibt nach 5 Jahren das Bild des Kleinhirnbrückenwinkeltumors, ohne mehr wesentliche Erscheinungen von seiten des Ohres, dessen

Operationswunde gut vernarbt ist. Trotz abgelehnter nochmaliger Operation fühlt sich Pat. noch nach weiteren 5 Jahren verhältnismässig sehr wohl.

Fall VIII. E. B., 29 J., Bahnarbeitersfrau.

Lag in der Klinik vom 12. VII. 1910 bis 11. VIII. 1910.

Anamnese: 6 Jahre verheiratet, 3 Kinder, keine Frühgeburt. März 1910 kurz nach dem Wochenbett Influenza, eine Woche danach schlug ihr die Kuh mit dem Schwanz ins Gesicht. Sie erlitt dabei einen Nervenchock, fühlte sich sehr schwach, zitterte oft. Kurz darauf traten Kopfschmerzen in der R. Stirnhälfte ein. Pat. musste öfters erbrechen. Der Arzt konstatierte, dass ihr Gesicht schief sei, sie konnte nicht mehr arbeiten. Juni 1907 trat Taumeln, als ob sie trunken sei und Schwerhörigkeit L. auf. Die L. Hand und das L. Bein waren unsicher und zitterten. Dann bemerkte Pat. erst im Mai 09 eine Verschlechterung des Sehvermögens, das bis dahin gut war. Sie fand eines Tages plötzlich, dass Dämmerung sei und verlangte um 4 Uhr Licht anzuzünden. Lesen konnte sie noch. Niemals hat sie Doppelbilder gesehen. Vorübergehende Schmerzen im L. Bein wurden durch Elektrisieren beseitigt. Auch fand sie durch 3 wöchentlichen Badeaufenthalt Besserung. Wegen Verschlimmerung des Sehvermügens kam sie ein Jahr später in die Augenklinik. Der in der Klinik erhobene Nervenbefund war folgender: Schädel- und Wirbelsäule o. B. Hirnnerven: Geruchssinn bdts. überempfindlich R. > L. Augenbefund (Augenklinik): L. völlige Amaurose, R. Lichtschein. Abducens L. paretisch, R. intakt. Das L. Auge steht tiefer als das R., schielt deutlich nach aussen links. Parese des Rektus int. und Rektus sup. Also Occolomotoriusparese L. mit Ausnahme des Rektus inf. R. nur Rektus internus-Lähmung. L. Pupille trotz Amaurose kleiner als die R. R. nur leichte Amblyopie. R. Pupille reagiert auf Licht, die L. nur konsensuell. Kein Nystagmus. Bdts. Stauungspapille mit vorgeschrittener Atrophie. Blepharospasmus R. In der Minute 27—28 mal Augenschluss. Keine anderen Muskeln des VII.; auch nicht Mundfacialis, bei geöffnetem Mund oder Gaumensegel nehmen an den Zuckungen teil. Verhindert man die Lider am Schliessen, so sieht man, dass sich beide Bulbi jedesmal von unten nach oben in der Vertikallinie bewegen. Ob dabei eine Verengerung oder Erweiterung der Pupille statt hat, ist nicht mit Sicherheit festzustellen. L. Leichte Facialisparese aller Äste bei Willkürbewegungen. Beim Sprechen ist vorwiegend die R. Mundhälfte beteiligt. Mundspalte beim Zähnezeigen R. > L. Die Gaumenbögen werden bdts. gleichmässig gehoben. Bei der elektrischen Prüfung des VII. keine E. A. R. Die ersten Zuckungen erfolgen bei faradischer Reizung L. und R. bei demselben Rollenabstand, bei Verstärkung des

Stroms wachsen die Zuckungen R. zu grösserer Stärke an als L. Leichte Hypaesthesie im Trigeminusgebiet L. L. Kaumuskeln (Temporalis und Masseter) Spur paretisch. L. Hypaesthesie der Cornea. Unterkieferreflex nicht sicher auszulösen. Geschmackssinn R. = L., auf vorderen und hinteren Zungenpartien am Gaumen usw. ausgezeichnet (an manchen Tagen scheinbar auf der ganzen L. Zunge Hypergeusie). VIII.: L. Konversationssprache ad concham, Rinné stark positiv. Obere Tongrenze herabgesetzt. Beim Spülen L. mit kaltem Wasser kein Nystagmus, später aber starkes, subj. Schwindelgefühl. Rachenreflex ausserordentlich lebhaft R. > L. Sprache normal, Stimme laut, Schlucken gut. Sensibilität am Rumpf nicht gestört. Gelenkssinn in Finger- Hand-, Zehen- und Fussgelenken vollkommen intakt. Grobe motorische Kraft der Arme und Beine auch in den einzelnen Muskelgruppen normal. Dynamometer R. 40, L. 32. Bei Bewegungen zuweilen Zittern in beiden Beinen und Füssen L. > R. L. starke Ataxie der Arme bei Intensionsbewegungen. R. ebenfalls vorhanden aber schwächer. Adiadochokinesis: L. viel langsamere Pro- und Supination als R. Ataxie des L. Beines sehr lebhaft. R. nur sehr wenig, noch geringer als an der R. Hand. Gang unsicher und schwankend, ohne Neigung nach einer bestimmten Seite zu fallen. Tricepssehnenreflex L. > R. Vorderarmreflexe o. B. Sehnenreflexe an den Beinen normal, R. = L. Pat. liegt immer auf der R. Seite, will beim Liegen auf der L. Seite Ohrensausen R. gehabt haben. Sie fühlte sich anfänglich wohl, klagte dann zur Zeit der Menses über Hinterkopfschmerzen L. bei Bewegungen. Hatte nie erbrochen. Die Kopfschmerzen traten aber auch im weiteren Verlauf des Krankenhausaufenthaltes anfallsweise auf, manchmal auch im Gesicht R. Da Pat. eine Operation ablehnte, wurde sie wieder entlassen. Ein im Herbst 1912 vom Hausarzt gegebener Bericht besagt, dass der Zustand der Pat. zur Zeit etwas besser sei, sie befinde sich den Tag über ausser Bett, gehe im Hause allein herum und könne sogar Treppen steigen. Die Sehkraft sei derart, dass sie noch hell und dunkel zu unterscheiden vermöge.

Zusammenfassung:

Überblicken wir die einzelnen Störungen in ihrer Gesamtheit, so finden wir von linksseitigen Hirnnerven den III., V., VI., VII., VIII. (IX.) also diejenigen des Kleinhirnbrückenwinkels und die denselben vorne begrenzenden Nerven gestört, während wir auf der R. Seite nur eine isolierte Rektus internus-Parese vorfinden. Der hier bestehende häufige Lidschluss erweist sich durch die Bewegungen der Bulbi als ein reflektorisch

bedingter und die Mydriasis R. kann ihre Erklärung in der Internusparese oder ebenfalls als reflektorische Erscheinung von seiten des V. finden. Die Doppelseitigkeit der Augenmuskelstörungen könnte allerdings an einen Sitz des Prozesses im Pons denken lassen, doch ist dagegen anzuführen, dass die betreffende rechtsseitige Störung entweder eine rein associierte sein kann oder durch Übergreifen auf den peripheren R. III. an der Basis mit partieller Occulomotorius-Lähmung erklärbar ist. Auch liegt der III.-Kern unmittelbar unter den Vierhügeln und ein Druck auf diese Gegend kann möglicherweise auch durch einen extracerebral gelegenen Tumor ausgeübt werden. Er scheint sich mehr nach oben hin ausgebreitet zu haben, was auch die – zwar schwächer als L. – vorhandene rechtsseitige Kleinhirnataxie durch Druck auf den Kleinhirnwurm erklären würde. Natürlich wäre dies auch durch einen Ponstumor möglich und ganz auszuschliessen ist derselbe nicht. Trotzdem ist, da sonst keinerlei Anhaltspunkte für den intrapontinen Sitz (besonders keine sens. und motor. Störungen!) vorhanden waren, die ersten Lokalsymptome von Nerven des Brückenwinkels ausgingen, dagegen Kleinhirnsymptome (Hemiataxie, Adiadochokinesis und cerebellarer Gang) in nur geringem Masse sich vorfanden und da ausserdem lokaler Kopfschmerz mit bestimmter Seitenlage bestand, die Annahme einer Geschwulst des linken Brückenwinkels berechtigt. Entschieden für die Richtigkeit der Diagnose spricht das nach 2 Jahren noch verhältnismässig unveränderte gleichmässige Befinden der Patientin, das auf die Gutartigkeit und langsame Entwicklung des Tumors schliessen lässt, wie sie den Winkeltumoren eigen zu sein pflegt.

Fall IX. J. Sch., 60 Jahre, Müller.

Lag vom 8.—24. Mai 1911 in der Klinik. War früher nie krank, kein Anhaltspunkt für Lues. Erlitt am 3. III. 1907 Unfall, stürzte 2½ Meter tief von einer Maschine, fiel auf die rechte Kopfseite, soll

5 Minuten bewusstlos gewesen sein und aus dem R. Ohr 2—3 Tage lang geblutet haben, hat 30 Wochen lang nicht gearbeitet, litt an Kreuzschmerzen und Schwindel und ist angeblich seit dem Unfall auf dem R. Ohr taub. Pat. wurde auch später bei der Arbeit manchmal so schwindlig, dass er umfiel. Ende Oktober 1910 bemerkte er plötzlich einen intensiven Kopfschmerz in der Stirn rechts, über dem Auge, der sich dann oft wiederholte, und manchmal 2—3 Minuten dauerte. Dabei wurde das R. Auge rot und tränte. Seit Frühjahr 1911 zieht der Schmerz auch von unterhalb der Auges bis in die Zähne. Die erstmalige vom Arzt gemachte Einspritzung in die Stirn milderte 1 Tag lang die Schmerzen. Die späteren halfen überhaupt nichts mehr. Auch Phenacetin blieb wirkungslos. Objektiv fand sich am Nervensystem: Doppelseitige Stauungspapille mit Herabsetzung des Sehvermögens auf $^{5}/_{15}$ R. = L. Trigeminusaustrittspunkte des I. und II. Astes stark druckempfindlich. In ihrem Bereich findet sich Herabsetzung der Tastempfindung und Hyperästhesie gegen Nadelstiche. Masseter R. = L. gut. Cornealreflex R. deutlich herabgesetzt. Die Prüfung des Gehörs ergibt normalen Trommelfellbefund bei Surditas R. (Prüfung mit Barany, also sicher keine Aggravatio). Die übrigen Hirnnerven zeigen keinen pathologischen Befund, besonders der VII. ist frei. Es besteht Zwangshaltung des Kopfes beim Gehen, derselbe wird nach L. geneigt und gedreht gehalten. An den Extremitäten keine Sensibilitätsstörungen. Während des Krankenhausaufenthaltes zeigt sich noch Unsicherheit im L. Arm und Bein. Die grobe motorische Kraft ist ohne wesentlichen Unterschied. R. = L. ungefähr 45. Vorderarmreflexe L. > R. Zeitweilig L. Patellar- und Fussclonus, sonst keine Unterschiede der Reflexe zwischen R. und L. Keine pathologischen Reflexe. Wassermann negativ. Oft Schwindelanfälle und starke Kopfschmerzen. Auf Grund des objektiven Befundes wurde die Diagnose auf Tumor cerebri (Kleinhirnbrückenwinkel) gestellt und Pat. in ambulanter Behandlung behalten.

Schwindelanfälle und Kopfschmerzen bestanden fort, es trat noch Neigung nach R. zu fallen auf und die Sehkraft nahm weiterhin ab. Pat. erschien nach kurzer Zeit jedoch nicht mehr.

Die Ende 1912 eingezogene Erkundigung ergab, dass er vollständig erblindet sei, ständig zu Bett liege, nicht mehr sitzen und aufstehen könne und auch geistig nicht mehr auf der Höhe sei.

Zusammenfassung:

Der Tumor stand während seiner Beobachtung im Krankenhaus im ersten Beginn seiner Entwicklung und hätte vielleicht noch ein dankbares Objekt für das Messer des Chirurgen abgeben können, hätte Sch. sich nicht der weiteren Beobachtung aus eigener Initiative

entzogen. Der Fall verdient deshalb klinisch vielleicht noch nicht so sehr unser Interesse, als aus einem anderen Grunde. Es wurde ein Gutachten über den Zusammenhang des Leidens mit dem Unfall eingefordert, das nach Lage der Dinge hier mit grösster Wahrscheinlichkeit in bejahendem Sinne entschieden werden konnte, da das Trauma ein ungewöhnlich schweres war, lokal angegriffen hatte, die vornehmlichen Beschwerden Schwindel und Schwerhörigkeit seitdem bestanden und der zeitliche Zusammenhang in jeder Beziehung den bisher gesammelten Erfahrungen über die Entwicklung solcher Tumoren entsprach.

Bei einer weiteren Beobachtung bestätigte sich die Diagnose nur insofern, als nach dem Sektionsbefund zwar eine Geschwulst die Stelle des Kleinhirnbrückenwinkels einnahm, dieselbe aber nur sekundär sich hier ausgebreitet und von einer Kleinhirnhemisphäre ihren Ausgang genommen hatte.

Fall X. Es handelte sich um einen 36 Jahre alten Zigarrenmacher W. Tr., der 1905 mehrere Wochen an einem Lungenkatarrh gelitten hatte. 1910 stellte sich Magendrücken und seltener Erbrechen ein. Pat. wurde 1911 Magenleidens halber 16 Tage klinisch behandelt; von da ab fast täglich Erbrechen, meistens beim Bücken unter Schwindelgefühl, bekam Magenspülungen. Nach Rückgang des Erbrechens traten 2—3 Minuten dauernde starke Schwindelanfälle bei schnellem Drehen nach R. oder L. auf. Nie Bewusstlosigkeit. Hatte das Gefühl, als ob er nach L. gezogen würde. Konnte nicht mehr auf der L. Seite liegen. Seit Ende 1911 Abnahme des Gehörs L. Seit Sommer 1912 konnte er das L. Lid nicht mehr ganz schliessen, das Auge lief immer über, die Sehkraft L. nahm ab und er musste immer auf der R. Seite kauen. Dann trat Doppeltsehen auf. Zeitweise Atembeschwerden und Herzklopfen. Wenn Pat. schnell nach oben oder unten blickt, entsteht Druckgefühl im Leib und dann Schwindelanfall. Seit 2 Monaten Kopfschmerzen in Stirn und Hinterkopf.

Nervenbefund bei der Aufnahme: Kopf wird nach R. geneigt gehalten. Augenhintergrund: Venen L. stärker gefüllt wie R. Keine Stauungspapille. Starker Nystagmus horizontalis, grobschlägig nach L., feinschlägig nach R. Bdts. auch Nyst. vertikalis. Keine deutliche Augenmuskelparese. Cornealreflex L. negativ, R. positiv. R. Gesichts-

hälfte für alle Qualitäten hypaesthetisch. Kaumuskulatur L. leicht paretisch. Linksseitige periphere VII. Parese, keine E. A. R. VIII.: Trommelfell normal. Auditus: Flsst. R. 6 m, L. ad conch. C-Luftleitung rechts verkürzt, links aufgehoben. C-Knochenleitung links verkürzt, rechts normal. obere Tongrenze links herabgesetzt, rechts normal. Calorisch: Nystagmus links nach 1000 ccm 20°, kein Nyst. Drehnyst.: Keine deutliche Verstärkung. Zeigeversuch: Normales Verhalten. Puls nicht verlangsamt. Hirnnerven sonst o. B. Hypotonie des L. Arms und L. Beins, im Arm stärker als im Bein. Keine Ataxie. Romberg: Schwanken. Gang: unsicher ohne objekt. Neigung nach einer Seite zu fallen (subj.: Gefühl nach L. gezogen zu werden), kehrt rechtsum schlechter als linksum.

Pat. klagt oft über Brechreiz, Schwindel und Doppelbilder. Einmal Erbrechen. Die Röntgendurchleuchtung ergibt Erweiterung des L. Porus acust. int. (nicht mit Sicherheit zu deuten). Pat. wird mit der Diagnose Kleinhirnbrückenwinkeltumor in die chirurgische Klinik verlegt und am 18. I. 1913 in typischer Weise in Lokalanaesthesie operiert (Prof. Wilms). U-förmiger Hautlappenschnitt hinter dem Ohr mit der Basis nach unten. Opferung des Knochens. Beim Eingehen mit dem mit sterilem Öl befeuchteten Finger L. kein typischer Kleinhirnbrückenwinkeltumor abzutasten. Man fühlt eine Verhärtung am Schenkel der L. Kleinhirnhemisphäre, die sich diffus auszudehnen scheint Die Wunde wird daher wieder geschlossen. Pat. wird bei gutem Puls nachmittags somnolent, die Reflexe erlöschen allmählich, Nachlassen der Herzkraft, Exitus.

Sektionsprotokoll: Gehirnsektion: Aus dem Occipitalpol ist ein ovales, 10 cm breites, 5½ cm hohes Knochenstück entfernt. Die Dura ist breit eröffnet. Zwischen Kleinhirn und Hauttasche ein Bluterguss. Die Coagula wiegen über 20 g. Nach Eröffnung des Schädels wölbt sich die Dura ziemlich stark vor, ist glatt. Die Hirnoberfläche ist blass, die Windungen sind abgeflacht. Nur die grossen Venen enthalten noch ziemlich reichliches Blut, während die Capillarinjektion fehlt. Die Kleinhirnhemisphären sind an der dorsalen Fläche mit Coagula belegt, die Kleinhirnsubstanz ist an der hinteren Kante R. etwas und L. in grösserer Ausdehnung zerfetzt. Diffuses Gliom im Kleinhirnbrückenwinkel mit starker Verdrängung der Medulla oblongata und Übergreifen auf die R. Kleinhirnhälfte, Fortsetzung am R. Kleinhirnbrückenwinkel und Brücke. Abplattung der Grosshirnrinde (acute Hirnschwellung?). Präparat wird in Formalin eingelegt.

Zusammenfassung:

Wir sehen, dass uns die klinischen Symptome im vorliegenden Falle im Stiche liessen. Die ausschliesslich linksseitige Hirnnervenschädigung (V.—VIII.), (X.?) und die anfangs verhältnismässig geringe Beteiligung

des Kleinhirns liess die Annahme eines extracerebellaren Tumors berechtigt erscheinen, wenn auch der Beginn mit Erbrechen und erst später auftretendem Schwindel, Fallneigung und Zwangshaltung atypisch war, so traten doch bald auch VII. und VIII.-Störungen in den Vordergrund und neue Anzeichen von X.-Störungen legten uns die Deutung der anfänglichen Magensymptome durch X-Reizung nahe. Die gefundene Ausbreitung des Tumors nach R. war jedoch vollkommen unerwartet und klinische Anzeichen bestanden dafür nicht.

Demgegenüber wäre noch ein **XI. Fall** hier zu erwähnen, bei dem erst die Autopsie bei der Operation die genauere Lokaldiagnose Kleinhirnbrückenwinkeltumor ermöglichte. Er wurde bereits von Baisch mit 3 anderen in der chirurgischen Universitäts-Klinik bis zum Jahre 1908 ausgeführten Operationen der hinteren Schädelgrube als geheilt veröffentlicht.[1]) Fassen wir die Hauptpunkte der Krankengeschichte noch einmal kurz zusammen.

Th. W., 42 Jahre, Trauma: Februar 1906: Fall auf den Hinterkopf, bald darauf Krankheitsbeginn mit Kopfschmerzen in Hinterkopf und Stirn, anfänglich anfallsweise. Juli 1906: Schwindel, Gang schwankend. Gehör L. war von Kindheit auf schwächer wie R. wurde jetzt noch schlechter. Sehvermögen nahm ab, Erbrechen. Dez. 1906 in der Augenklinik bdts. Stauungspapille festgestellt. Januar 1907 in der Klinik erhobener Befund: Psychisch nur Gedächtnisschwäche, Nystagmus bei seitlicher Blickrichtung, keine Augenmuskellähmung. Gehörprüfung ergab Verdacht auf centrale Acusticusstörung. Auf der schiefen Ebene schon bei 5—10° bei geschlossenen Augen starkes Schwanken. VII. bdts. intakt, L. vielleicht etwas schwächer. Geruch, Geschmack R. = L. o. B. V. normal. Reflexe lebhaft, Gang breitbeinig, schwankend. Hirnpunktion über dem Kleinhirn ergibt nichts Besonderes. Diagnose: Tumor cerebri, wahrscheinlich des Kleinhirns. Bei der Operation: Bei der Extraktion des B. 5 cm grossen Tumors starke Zuckungen im VII. Fibrom des Winkels. Durch die Operation VII. Lähmung L. mit Gaumensegellähmung, V. Parese L. (vollständige Anaesthesie der L. Gesichtshälfte und Lähmung der Kaumuskulatur.

[1]) Bruns, Beitr. z. Kl. Ch. 60, S. 495.

Vollkommene Lähmung der Cornea). VIII. ausser Funktion. VI. L Parese. L. Ataxie, kann später mit Unterstützung L. und Stock R. gehen. Nach 1 ½ Jahren: Pat. geht am Stock, klagt über Neigung nach L. zu fallen. Ataxie im L. Arm noch gross, kann keinen Knopf zuknöpfen. VII. und V. Lähmung unverändert. Visus L. = 0 (Leukom), R.: grosse Zeichen und Schrift wird gelesen. Arbeiten unmöglich.

Es interessiert uns hier besonders der operative Heilungserfolg, der zwar keineswegs zu verachten, aber eben auch nicht gerade ein glänzender ist.

Trotzdem die Acusticustumoren in anatomischen Beschreibungen bis in das Ende des 18. Jahrhunderts zurück zu verfolgen sind, so blieb doch die scharfe Abgrenzung ihrer klinischen Erscheinung erst der neuesten Zeit vorbehalten. Arbeiten, die sich, teilweise angeregt durch die Frage der Operationsmöglichkeit, eingehender mit den Tumoren des Kleinhirnbrückenwinkels beschäftigen, finden sich erst seit etwa einem Jahrzehnt. Unter ihnen besonders zu nennen sind die grundlegenden Abhandlungen von Sternberg[1]), Henneberg und Koch[2]), Hartmann[3]) und Funkenstein[4]). Heute ist das Interesse an dieser besonderen Form der Hirngeschwülste bereits ein recht allgemeines geworden, und ihr Krankheitsbild findet sich in grossen Zügen in jedem Lehrbuch beschrieben. Die Erscheinungen sind bedingt durch

Krankheitsbild

1. die meist primären Wirkungen, auf die in der Gegend des fraglichen Winkels gelegenen Nerven, besonders den VII. und VIII. und den V., IX.—XII.,

2. die ständig vorhandenen Nachbarsymptome von seiten des Kleinhirns, besonders der gleichseitigen Hemisphäre,

3. durch die in ihrer Intensität wechselnden Kompressionsstörungen des medial gelegenen Pons,

---

[1]) Zeitschr. f. Heilk. 21, S. 163.

[2]) Arch. f. Psychiatrie und Neurologie 36, S. 251.

[3]) Zeitschr. f. Ohrenheilk. 22.

[4]) Mitteil. a. d. Grenzgeb. 1905, S. 157.

4. die meist erst in den Endstadien der Krankheit sich bemerkbar machenden resp. das Ende herbeiführenden Druckwirkungen auf die Medulla oblongata mit ihren lebenswichtigen Zentren und

5. die Allgemeinsymptome, die oft früh auftreten und grosse Intensität besitzen, weil durch den Sitz des Tumors leicht ein Verschluss der Abflussbahnen aus dem Gehirn und infolgedessen ein starker Hydrocephalus + Stauungssymptomen eintritt.

Definition des Namens.

Trotz dieser scheinbar einfachen Lage der Dinge ist die Symptomatologie der B.-Winkeltumoren eine ausserordentlich mannigfaltige. Letzteres führte zu einem erstaunlich schnellen Anwachsen ihrer Literatur. Oppenheim meint bei der Veröffentlichung eines Falles (Neurol. Zentrlbl. 1910, S. 339), dass bei aller Verwandtschaft des Krankheitsbildes in den verschiedenen Fällen doch wieder fast jeder Fall etwas neues biete, uns vor neue Fragen stelle, die oft schwierig zu beantworten seien. Deshalb könne für den Ausbau der Symptomatologie und Diagnostik nicht genug geschehen. Bei dieser Bestrebung ist nun allerdings die Literatur eine fast unübersehbare geworden und wird es noch mehr von Tag zu Tag, zumal sich inzwischen auch pathologisch-anatomisch eine viel grössere Manigfaltigkeit der Tumoren, als wie sie ursprünglich angenommen wurde, herausgestellt hat. Von grossem Wert ist hier die Arbeit Folke Henschen's „Klinische und anatomische Studien über Geschwülste der hinteren Schädelgrube, insbesondere des Kleinhirnbrückenwinkels", in der er eine gute Übersicht und auch eine ziemlich erschöpfende Zusammenfassung der in der Literatur bis dahin veröffentlichten Fälle von reinen Acusticustumoren gibt.

Henschen scheidet allerdings — mehr vom anatomisch-pathologischen Standpunkt aus — diese Gruppe von den übrigen Tumoren des B.-Winkels ab, ohne dass eine nur annähernd sichere klinische Trennung

bislang möglich gewesen wäre. Auch Mingazzini[1]) betont den anatomischen Unterschied, ohne überhaupt auf die klinische Unterscheidung einzugehen. Der wohl mit solcher grundsätzlichen, also auch klinischen Trennung bezweckte praktische Wert liegt nun u. E. in der Hauptsache in dem Verhalten der Geschwulst, nämlich darin, ob sie gutartig und ihrer Beschaffenheit nach für das Messer des Chirurgen geeignet ist, oder ob sie einen die Umgebung in Mitleidenschaft ziehenden bösartigen Charakter trägt. Es verdient daher hervorgehoben zu werden, dass es auch öfter nachweislich von anderen angrenzenden Gebilden ausgehende Tumoren des Kleinhirnbrückenwinkels gibt, die bei gleichem Sitz und gleichem klinischen Verhalten den Acusticustumoren ganz ähnliche makroskopisch-anatomische Eigenschaften aufweisen und daher genau so leicht enukleabel sind, während andere bisher klinisch von den Acusticustumoren nicht abgrenzbare Geschwülste entweder destruierend in das Nachbargewebe einbrechen oder von diesem ausgehend erst sekundär in den Raum des Kleinhirnbrückenwinkels hineinwachsen, um sich dann symptomatologisch in ganz ähnlicher Weise zu dokumentieren.

Die früher oft einheitlich aufgefasste Genese der B.-Winkeltumoren ist ja inzwischen fast mit jeder neuen Veröffentlichung unhaltbarer geworden, und die Erkenntnis dessen liess Henneberg und Koch für den bis dahin meist gebräuchlichen Namen Acusticustumor, dem schon Hartmann ein „sogenannter“ vorsetzte, die Bezeichnung Geschwulst des Kleinhirnbrückenwinkels finden, „die hinsichtlich des Ausgangspunktes und der histologischen Beschaffenheit der Geschwülste nicht präjudiciert“, worunter also selbstverständlich auch die Acusticustumoren einbegriffen sein sollten! Dieser auch für den Kliniker praktische Begriff bürgerte sich schnell ein, und ihn legen wir auch dieser Arbeit zu Grunde.

[1]) Ergebn. d. Neurol. u. Psych. 1912, I. Bd., S. 142.

Das Verdienst der exakten Begrenzung des fraglichen Winkels gebührt wiederum Henschen, der dadurch einer unnötigen Ausdehnung des Begriffs zu steuern suchte. Seinen Ausführungen hierüber schliessen wir uns im folgenden an:

Den Kleinhirnbrückenwinkel schliessen ab: Nach hinten medialwärts der vordere Rand der Kleinhirntonsille und die Lobuli biventer und semilunaris inf., nach hinten lateralwärts der Rand des Lob. quadrangularis. Die vordere laterale Grenze wird von der fast vertikal stehenden hinteren Fläche der Felsenbeinpyramide mit dem Meatus acust. int. gebildet, die Grenze medialwärts nach vorne fällt am besten mit derjenigen der Brücke zusammen und als vorderster Grenzpunkt scheint uns die Ursprungsstelle des V. geeignet.

Die mediale Ecke stellt die Fossa praeolivaris mit dem Übergang in den IV. Ventrikel dar, die laterale Öffnung geht in die Fissura transversalis über. In dem so begrenzten Hohlraum finden sich die Kleinhirnflocke und der Plexus chorioid. lat., von Nerven ziehen mitten hindurch: der VII. und VIII., daran vorbei der V. und IX.—XII. Hirnnerv, von Aterien die a. cerebeli inf. ant. und die a. auditiva, beide von der angrenzenden a. basilaris resp. vertebralis ihren Ursprung nehmend. Einen Teil des Daches bildet das Tentorium. Letzteres und die laterale Begrenzungsfläche ist von Dura überkleidet. Im übrigen ist der Winkel ausgefüllt von dem feinmaschigen Gewebe der Arachnoidea und Pia.

Alle diese verschiedenen anatomischen Gebilde in und um den fraglichen Winkel können theoretisch Ausgangspunkt eines raumbeengenden pathologischen Prozesses werden, der ebenso wie eine hier lokalisierte infektiöse Granulationsgeschwulst ein Parasit oder eine Tumormetastase das klinische Bild des Kleinhirnbrückenwinkeltumors hervorzurufen vermag.

Verschiedene Arten von Kleinhirnbrückenwinkeltumoren.

Es seien im Folgenden verschiedene derartige in der Literatur erwähnte Formen kurz zusammengestellt.

Auf eine vollständige Aufzählung aller einschlägigen Fälle müssen wir von vornherein verzichten. Es finden sich:

1. Cysticercen (Cellulosae und Racemosus) (Benda und Schwabach[1]).

2. Conglomerattuberkel (Manasse[5]).

3. Gummata (Nonne[3]).

4. Aneurysmata (Möser[2]).

5. Metastasen entfernter maligner Tumoren (Bregmann und Krukowski[4]).

6. Von der Felsenbeinpyramide ausgehende Geschwülste (Henschen, Manasse u. A.); a) solche des Knochens selbst, b) solche des Knochenmarks.

7. Teratome ohne bestimmten Ausgangspunkt (von Lutz[6]) am Meerschweinchen beobachtet.

8. Fibrome, Psammome, Sarkome, Endotheliome der Dura (Petrina u. v. A.[7]).

9. Tumoren von den weichen Hirnhäuten ausgehend, Fibrome der Pia (resp. Arachnoidea) (Zange u. v. A.[8]).

10. Cholesteatome mit verschiedenem Ausgangspunkt, z. B. Fall Püschmann[9]) u. v. A.,
oft von der Basis ausgehend (Erdheim[7]).

11. Geschwülste von den Hirnteilen ausgehend:
vom Plexus chorioid. (Spiller[7]),
Missbildungen des Lateralrecessus, meist degenerativer Natur (v. Orzechowski[10]),

---

[1]) Zeitschr. f. Ohrenheilk., Bd. 58, S. 183.
[2]) cit. nach Henschen.
[3]) Jahresvers. der Gesellsch. D. Nervenärzte in Hamburg 1912.
[4]) D. Zeitschr. f. Nervenheilk. 42, S. 343.
[5]) Arch. f. Ohrenheilk., Bd. 41, S. 62.
[6]) Arbeiten a. d. neurol. Inst. Wien 18, S. 111.
[7]) cit. nach Henschen.
[8]) Virch. Arch. 208 H. 2.
[9]) Deutsche med. Woch. 1906, Nr. 21.
[10]) Arbeiten aus d. neurol. Inst. Wien 14, S. 406.

von der Kleinhirntonsille oder Flocke ausgehende, ausschliesslich im Brückenwinkel liegende Tumoren (Funkenstein IV. u. A.[1]).

Sie alle gaben mehr oder weniger scharf das Bild des Brückenwinkeltumors. Die Zahl solcher Beobachtungen tritt jedoch zusammengenommen noch bei weitem zurück gegen die von den in Betracht kommenden

12. Geschwülsten, die von den Nerven ausgehen.

Hier sind in erster Linie allerdings zu nennen die Acusticustumoren. Ihre schwierige Unterscheidung von VII. Tumoren liegt auf der Hand. Beide Nerven laufen im ganzen Winkel unmittelbar nebeneinander, sekundäre Verklebungen sind nicht selten und es wurde unter Umständen der VII. mit in den Tumormassen — allerdings selten — aufgegangen gefunden. Ein einigermassen sicher nachgewiesener reiner Facialistumor im Winkel wurde erst neuerdings von Kron beschrieben[2]). Sehen wir beim Trigeminus von den Ganglion Gasseri-Tumoren ab, die ihrer Lage nach nicht mehr als Kleinhirnbrückenwinkeltumoren zu betrachten sind — auch Ziehen unterscheidet in seinen differentialdiagnostischen Erwägungen die in Frage kommenden Geschwülste als solche des Trigeminusaustrittes von denen des Acusticusaustrittes —, so sind von dem V.-Stamm ausgehende typisch sich nur im Winkel ausbreitende Tumoren mit Sicherheit nicht nachgewiesen. Und ähnlich wie bei diesen Nerven liegen die Verhältnisse bei den übrigen in Betracht kommenden IX.—XII. Tumoren mit wahrscheinlichem Ausgang vom IX. (Gierlich[3]), vom XI. (Fleischmann[4]) und vom XII. (Dawidenkow und Rose[5]) sind nicht sichergestellt. Am Vagus wurden solitär nur extracranielle Tumoren beschrieben.

[1]) Mitteil. a. d. Grenzgeb. 1905, S. 157.
[2]) Neurol. Centralbl. 1912, Nr. 24.
[3]) Deutsche med. Woch. 1908, S. 1801.
[4]) cit. nach Henschen.
[5]) ref. Neurol. Centralbl. 1912, S. 527.

Wohl zu unterscheiden von diesen Beobachtungen vereinzelter Geschwülste im Winkel sind natürlich diejenigen, die bei centraler Neurofibromatose vorkommen. Der Kleinhirnbrückenwinkel erweist sich auch bei dieser Krankheit als eine der drei Prädilektionsstellen. Die Tatsache, dass hier mit oder ohne anderweitigen Hirnnerventumoren solche des VIII. in einem oder beiden Kleinhirnbrückenwinkeln besonders häufig gefunden wurden, ist ja hinreichend bekannt (Henneberg und Koch, Funkenstein u. A.). Eine gewisse pathologisch-anatomische Ähnlichkeit der solitären und der als Teilerscheinung der Neurofibromatose vorkommenden Acusticustumoren ist ja nicht zu verkennen und Henneberg und Koch betrachteten sie auch als eine Krankheit gleicher Ätiologie. Doch bieten beide in ihrer Klinik, in ihrem Verlauf und ihrer Operationsmöglichkeit ein ziemlich verschiedenes Bild, sodass wir sie ohne weiteres voneinander zu trennen berechtigt sind.

Wir kommen hierauf später noch zurück und wollen nach dieser kurzen Übersicht über die verschiedenen Formen von B.-Winkeltumoren der Frage einer praktischen Abgrenzung derselben untereinander näher treten. Der von Henschen durchgeführten Abtrennung der Acusticustumoren, seiner Winkeltumoren „par préférence“, von den übrigen Winkelgeschwülsten ist bereits Erwähnung getan. Er suchte neuerdings wieder[1]) hierfür die Röntgenaufnahme des Schädels heranzuziehen, dadurch, dass er einen erweiterten Meatus acust. int. als typisch für einen Acusticustumor auf der Platte nachwies. Nun steht es keineswegs fest, dass bei der schon physiologisch wechselnden Grösse der inneren Gehörpangsöffnung die pathologische Erweiterung immer derart ist, dass sie röntgenologisch verwertbar erscheint und gegen die herangezogene Vergleichung mit dem Meatus der gesunden Seite ist einzuwenden, dass bei

Abgrenzung der einzelnen Formen untereinander.

[1]) Fortschr. a. d. Geb. d. Röntgenstrahlen 18, S. 207.

nur geringem Unterschied der Projektionsrichtung die Grösse des als heller Fleck auf der Platte hervortretenden Meatus int. wechselt. Eine vollkommen gleiche Projektionsrichtung bei den Aufnahmen einmal von links und einmal von rechts ist aber nur höchst selten zu erreichen. Wie gross die Schwierigkeiten oft sind, sahen wir bei der Röntgenaufnahme unseres Falles X. Zunächst zeigte es sich, dass Patient nicht zu bewegen war, sich auf die kranke Seite zu legen. Er behauptete, die hierbei auftretenden Sensationen und Schwindelerscheinungen unmöglich ertragen zu können und es musste deshalb die linke Seitenaufnahme im Gegensatz zur rechten von unten auf dem horizontalen Durchleuchtungstisch ohne Kompressionsblende gemacht werden. Natürlich konnte hierbei eine vollkommen gleiche Projektionsrichtung beider Seiten trotz mehrerer Aufnahmen nicht erzielt werden und es waren die beiden Bilder überhaupt schwer miteinander zu vergleichen.

Trotzdem liess sich scheinbar eine Vergrösserung des Porus acust. int. auf der kranken Seite erkennen, was vermeintlich die klinische Diagnose nur vollauf bestätigte. Bei der späteren Sektion fand sich jedoch keine Erweiterung vor!

Dennoch könnte man meinen, dass wenigstens die eklatant sicher gestellten Fälle von Meatus int.-Erweiterungen für die gutartigen Acusticustumoren pathognomonisch seien. Doch auch dem ist nicht so: Es finden sich Fälle destruierender Kleinhirnbrückenwinkeltumoren, die in gleicher Weise die Wände des Meatus usurieren. (Funkenstein IV.) Immerhin wäre einzuwenden, dass dies nach den Beobachtungen von Henschen bei den Acusticustumoren, die seiner Ansicht nach im Meatus ihren Ausgang nehmen, zu Beginn ihrer Entwicklung geschieht, während die Erweiterung bei den anderen Gebilden im Winkel natürlicherweise erst eine spätere Erscheinung sein kann.

Die Röntgenmethode bildet also nur ein Frühdiagnosticum bei den gerade beginnenden, besonders schwer erkennbaren Poruserweiterungen und ist dann allerdings von grossem Wert. In diesem Primärstadium rufen die Acusticustumoren aber auch meist keine Symptome von seiten des Kleinhirnbrückenwinkels hervor, sondern höchstens eine oft vom Patienten nicht beachtete Nervenschwerhörigkeit. Die Möglichkeit dieses Hilfsmittels zur Unterscheidung der fraglichen Tumoren bleibt also für uns eine recht problematische, ehe nicht eine Reihe weiterer einwandfreier Erfahrungen hierüber gesammelt worden sind.

Da auch nach den neuesten Untersuchungen von Zange[1]) (s. später) es noch in Frage steht, ob überhaupt eine klinische Trennung der Winkelgeschwülste mit reiner Kompression des VIII., von denen mit Durchwachsung dieses Nerven aus der feineren Funktion des Gehörorgans diagnostiziert werden kann, so beruhen vorerst alle übrigen Versuche einer Abgrenzung der Acusticustumoren ausschliesslich auf der Beobachtung der im Vordergrund stehenden Symptome und der Reihenfolge ihres Auftretens, sowie auf der Berücksichtigung des ganzen jeweiligen Krankheitsbildes. Sie sind also mehr weniger eine reine Sache der sorgfältigen klinischen Beobachtung der einzelnen Fälle und der sich hierauf aufbauenden Erfahrung. Auch pathologisch-anatomisch kann oft, wie wir gleich sehen werden, die Bestätigung der einen oder anderen Diagnose erst durch sehr eingehende, schwer anzustellende Untersuchungen gegeben werden.

Gelingt es also nicht die unbedingt operablen Acusticustumoren herauszudifferenzieren, so bleibt es dennoch von grossem Wert, die zur Operation ungeeigneten und die wahrscheinlich nicht geeigneten Neoplasmen auszuschalten.

---

[1]) Virch. Arch. 208, H. 2.

Hier sind vor allem zu nennen die Aneurysmata. Sie sind absolut inoperabel. Ferner die infektiösen, granulösen und parasitären Geschwülste. Bei ihnen entscheidet der Grad der vorhandenen Multiplizität, resp. der Grad der begleitenden Allgemeinerscheinungen über Gutartigkeit und Operationsindikation. Bei Verdacht auf Lues werden wir selbstverständlich zunächst eine antiluetische Kur einleiten. Zwar hat Horsley[1]) bei einem Gumma im Kleinhirn auch durch Operation Heilung erzielt und über die Indikation für solche Eingriffe bestimmte Regeln aufgestellt, doch werden wir uns bei den ausgezeichneten modernen klinischen Behandlungsmethoden der Lues im tertiären Stadium nur in den seltensten Fällen zu diesem Schritt entscheiden.

Schwieriger steht es mit dem vom Knochen der Felsenbeinpyramide ausgehenden Geschwülsten, die in den Winkel hineingewachsen sind. Es können dies in sehr seltenen Fällen gutartige Osteome oder Hyperostosen sein (Fall Manasse), meist sind sie jedoch, besonders wenn sie vom Knochenmark ausgehen, bösartiger Natur. Sie destruieren dann zuerst das Felsenbein selbst, wachsen erst sekundär in den Brückenwinkel hinein und dehnen sich gewöhnlich zugleich in anderer Richtung, z. B. nach der mittleren Schädelgrube hin, aus, gehören also nicht zu den oben definierten Kleinhirnbrückenwinkeltumoren im engeren Sinne, sondern bilden mehr eine Abart der gewöhnlichen Felsenbeintumoren, die wir in unseren differentialdiagnostischen Erwägungen von den Winkeltumoren abzugrenzen haben.

Insgesamt sind also alle diese bis jetzt erwähnten seltenen Arten der Kleinhirnbrückenwinkelneoplasmen mehr zufällig hier gelegene Gebilde, deren anderweitige charakteristische Eigentümlichkeiten uns abhalten

[1]) Vortr. a. d. IV. Vers. d. Gesellsch. D. Nervenärzte, ref. Neurol. Centralbl. 1910.

müssen, sie für einen operablen Brückenwinkeltumor schlechthin zu halten. In jedem fraglichen Falle ist es notwendig, um sie alle auszuschliessen, auf Anhaltspunkte für ihr Vorhandensein nachzuprüfen, wobei uns meist die Anamnese gute Dienste leisten wird. Der negative Ausfall solcher Untersuchung lässt uns dann bei der relativen Seltenheit von hierher gehörigen, in der Literatur angeführten Fällen ohne weiteres auf einen Tumor einer der übrigen Formen (7—12) schliessen.

Überblicken wir nun die Literatur der letzteren, so finden wir unter ihnen allen entweder tatsächlich schon exstirpierte oder doch am Sektionstisch mitunter als enukleabel beschriebene Geschwülste. Dies berechtigt uns sie in ihrer Gesamtheit klinisch als „bedingt operable Geschwülste“ zu bezeichnen. Wir wissen aber, dass es unter ihnen auch andere gibt, die inoperabel sind. Ein gutes Beispiel hierfür gibt unsere Beobachtung II. Hier sehen wir einen Tumor, der die Wände des Winkels weit auseinander gedrängt und seine Grenzen überschritten hat (s. Figur 1). Er ist fest mit der Umgebung verwachsen und scheinbar auch infiltrativ in die Umgebung eingedrungen (ev. metastatisch, jedenfalls lässt dies die isolierte Prominenz an dem linken Pons vermuten). Leider wurde der Tumor, um das Präparat zu erhalten, nicht genauer mikroskopisch untersucht. Seinen Ausgangspunkt bestimmen zu wollen ist daher gegenstandslos. Doch betonen wir nochmals, dass anfangs in der Hauptsache nur Erscheinungen von seiten der Nerven an der Basis links vorhanden waren, und dass weitere Nachbarschaftssymptome des Kleinhirns und des Pons erst nach 10 Jahren hinzukamen, was uns hier ganz besonders zur falschen Annahme eines gutartigen Winkeltumors hätte verleiten können. Kann derselbe nun nicht ursprünglich gutartig und erst sekundär sarkomatös entartet sein? Für Nervenneurome müssen wir diese Möglichkeit analog den an anderen Stellen gemachten

Beobachtungen annehmen. Also wäre eine rechtzeitige Operation hier doch am Platze gewesen? Dieselbe war ja dem Patienten schon bei seinem ersten Krankenhausaufenthalte vorgeschlagen worden, aber wer wird behaupten können, dass dem Patienten mit einer damaligen Operation (1899!) wirklich ein Dienst erwiesen worden wäre. Nach den heute üblichen Indikationen hätte man sicher auf einen Eingriff gedrungen. Nachdem Patient allerdings einmal so lange zugewartet hatte, war eine Encheirese erst beim Auftreten neuer Symptome nicht mehr am Platze.

Operabilität.

Wie dem auch sei: Schlagen wir bei den Winkeltumoren der zweiten Gruppe dem Pat. die Operation vor, so dürfen wir nicht vergessen, dass schon die Prognose an sich, wenn auch mit einer gewissen Wahrscheinlichkeit, so doch nicht mit voller Sicherheit als eine gute zu bezeichnen ist. Neben dieser Frage der Operabilität besteht natürlich die nicht minder wichtige chirurgische der Operationstechnik, deren Fortschritte in den letzten 10 Jahren ganz unverkennbare sind. Über ihre Erfolge resp. Nichterfolge werden wir uns am Ende dieser Abhandlung bei der Therapie noch weiter zu verbreiten haben.

Pathologie. Struktur.

Kehren wir zu den pathologisch-anatomischen Eigenschaften unserer Tumoren zurück. In enger Beziehung zur Frage des Ursprungs der im folgenden hauptsächlich noch berücksichtigten Tumoren der zweiten Gruppe (7—12) steht auch ihr mikroskopisches und makroskopisch-anatomisches Verhalten.

Was zunächst die Struktur anbetrifft, so beschäftigte man sich in der Literatur vorwiegend mit den scheinbaren Nerventumoren. Schon Virchow[1]) zeigte einen Fall, der als „wahres Neurom“ mit stellenweisem Übergange zu Sarkom aufgefasst werden musste. Sternberg[2]) spricht von Mischgeschwülsten gliomatöser Natur

[1]) Virch. Arch. 1858, Bd. 13, S. 264.

[2]) Zeitschr. f. Heilk., Bd. 21, S. 163.

(Gliofibrome), welche ihre Entwicklung höchst wahrscheinlich von embryonalen Gewebsresten im Gebiete der dorsalen Hirnnerven nehmen. Hiermit stimmen überein die späteren Befunde in sämtlichen 8 Fällen Jumentiérs[1]). Henneberg und Koch haben kein gliöses Gewebe beobachtet, sie bestritten auch die Auffassung Virchows, dass es sich um aus neugebildeten Nervenfasern zusammengesetzte Tumoren handle. Sie sprechen von Neurofibromen und weisen auf die nahe Beziehung der Winkelfibrome zur multiplen Neurofibromatose hin. Fernerhin finden sich beschrieben Fibrome, Fibrosarkome, Fibropsammome, Fibrokystome, Myxosarkome und Cystosarkome. Interessant ist hierzu der einwandfreie Nachweis sarkomatöser Entartung auch bei zentraler Neurofibromatose von Zimmermann[2]). Kolb[3]) fand wieder in drei Fällen echtes Neuroma amyelinicum, das nach Virchow vorwiegend marklose Nervenfasern enthalten soll, nur schwer erkennbar ist, und in dem sich auch Ganglienzellen finden. Verocay[4]) wies in teilweise solitär, teilweise mit zentraler Neurofibromatose vergesellschaftet beobachteten Acusticustumoren Ganglienzellen nach, die er ebenso wie das übrige junge nervöse resp. gliöse Gewebe für Bildungen aus den embryonalen Neurocyten, den indifferenten Mutterzellen erklärt. Er hält den Hauptbestandteil der Tumoren nicht für Bindegewebe, noch sei es typisches Nervenfaser- oder Gliagewebe, sondern: „Als Bildner der Geschwülste sind die Nervenzellen selbst oder entsprechende embryonale Zellen anzusehen, die möglicherweise nicht zum normalen Aufbau des Nervengewebes verwendet werden“ = Neurinoma. Orzechowski und Nowicki[5]) wiesen noch an Hand

[1]) Thèse pour le doctorat. Paris 1911.
[2]) I.-D. Königsberg 1911.
[3]) I.-D. Giessen 1910.
[4]) Zieglers Beitr. Bd. 48, 1910, S. 1.
[5]) Zeitschr. d. ges. Neurol. u. Psych. 1912, H. 3 und 4.

eines unter dem Bild von Acusticustumor verlaufenden Falles von zentraler Neurofibromatose auf die an Identität grenzende Verwandtschaft dieser Krankheit mit der Sclerosis tuberosa, deren Gebilde wohl ebenfalls aus neurocytalen Zellen hervorgehen, hin. In unseren Fällen wurden nur einmal Gliaelemente im Tumor gefunden (Fall V.), sonst meist die Diagnose auf Fibrom resp. Fibrosarkom oder Spindelzellensarkom gestellt. Auf die Struktur der übrigen mit Sicherheit von den Hirnhäuten oder Hirnteilen ausgehenden Tumoren hier näher einzugehen, würde zu weit führen. Einzelne Fälle mit genauen Beschreibungen sind bereits oben angeführt.

Makroskopisches Bild.

Das typische makroskopische Bild schildert schon Sternberg sehr anschaulich. „Die Tumoren sind von olivärer oder rundlicher Gestalt von der Grösse einer Nuss, eines Taubeneies bis zur Grösse eines kleinen Apfels, haben eine leicht unebene bis höckerige Oberfläche, graugelbe oder graurötliche Farbe.“ „Die Geschwülste sind teils von ziemlich harter Consistenz, seltener derb-elastisch, teils stellenweise weicher mit gallertigen Anteilen, bestehen aus einem graurötlichen oder mehr grauweissen, gelblichen Gewebe, in dem sich häufig mit frischen oder veränderten Blutgerinnseln gefüllte Hohlräume, Cysten, finden.“ Die auch von anderer Seite erwähnten gallertig hyalinen Stellen sind wohl als Endzustand solcher Blutungen zu betrachten. Eine ziemlich erhebliche degenerative Cystenbildung beobachteten wir in unserem Fall VI. Dieselbe trat allerdings erst allmählich nach der ersten partiellen Entfernung des Tumors auf und bot, da es durch ihre Lage in der Operationsnarbe angängig war, sie zu punktieren, die Möglichkeit, vorübergehende Besserung zu erzielen. Einen ähnlichen „Druckbruch“ nach Operation in der hinteren Schädelgrube veröffentlicht Borchardt (Bruns Beitr. 60, S. 503). Auch hier musste von Zeit zu Zeit die Punktion vorgenommen werden. Unter Umständen kann auch eine solche cystische Degeneration zu un-

angenehmen Verwechslungen bei der Operation führen und den Operateur glauben machen, es sei nur eine Cyste, jedoch kein Tumor vorhanden.

Zapfen in dem Meatus acusticus int.

Bereits erwähnt wurde, dass der Tumor meist gegen die Umgebung gut abgrenzbar und mit ihr nur locker verbunden zu sein pflegt. Ziemlich häufig haften jedoch die Tumoren am Hiatus acust. int. fest, was ein Hindernis für die vollständige Enukleation beim operativen Eingriff werden kann (unser Fall V.). Es ist auch oft ein Zapfen beschrieben worden, der schlechthin als ein Auswuchs dem geringeren Widerstand in den Meatus acust. hineinfolgend, angesehen wurde. Henschen hält ihn nach seinen eingehenden Untersuchungen für den primären Teil der hier vom VIII. Hirnnerven ausgehenden reinen Acusticusneurome. Er fand bei vier Acusticustumoren sogar einen bestimmten Ausgangspunkt, nämlich die Stelle, wo der Nervus vestibularis den Boden des inneren Gehörganges passiert. H. bezeichnet das Festhaften und den Zapfen direkt als ein Charakteristikum dieser Tumoren, den übrigen Kleinhirnbrückenwinkeltumoren gegenüber. Eine Bestätigung dessen von anderer Seite liegt noch nicht vor, und wir dürfen die Frage, ob speziell ein Acusticustumor vorliegt, bei den häufigen sekundären Verwachsungen nicht ohne weiteres nach dem mikroskopischen Zusammenhang mit dem VIII. entscheiden. Erst der mikroskopische Nachweis, wie ihn Henschen erbracht hat, ist beweisend. In der durch den Auswuchs hervorgerufenen Usurierung des Felsenbeins gewöhnlich mit Erweiterung des Meatus acust. int. tritt die bei Hirngeschwülsten oft auffallende Druckatrophie der Schädelknochen zutage, während auch hier im Verhältnis dazu nur geringe Druckatrophien des Gehirns sich finden. Die topographischen Veränderungen am Gehirn sind allerdings oft recht beträchtliche. Über sie lässt sich kurz Folgendes sagen:

Veränderungen in der Umgebung

Der im Winkel eingebettete Tumor verdrängt in erster Linie den mittleren Kleinhirnschenkel, deformiert

auf diese Weise den IV. Ventrikel, gräbt sich in den Flokulus und die obere Hälfte des Lobulus semilunaris inferior ein nnd komprimiert und verdrängt auch den Pons, besonders in der mittleren Hälfte. Unter Umständen finden sich auch Impressionen an dem Pedunculus cerebri und dem Lobus temporalis trotz des hier zwischengelagerten Tentoriums. Jumentié will eine Tendenz, sich nach oben auszubreiten, gefunden haben, während nach unten die mittlere Hälfte der Olive nicht überschritten würde. Stark sind gewöhnlich die Stauungssymptome im ganzen Gehirn, einmal durch die erschwerte Blutzirkulation, zum anderen durch die Verhinderung des Liquorabflusses, die meist einen starken Hydrocephalus internus zur Folge hat.

Die benachbarten Hirnnerven mit Ausnahme des VIII. sind meist nur gedrückt, verdrängt oder sekundär mit dem Tumor verwachsen. Nur verhältnismässig selten finden wir ein Aufgehen der Fasern des VII. oder V. in den Massen des Tumors, besonders auffallend ist diese Tatsache für den VII. Seine relativ geringe Veränderung fiel schon Westphal[1]) 1874 bei einem typisch beschriebenen Winkeltumor auf. Später hob besonders Mingazzini dieses merkwürdige Verhalten hervor. Erst neuere pathologisch-anatomische Untersuchungen von Zange, in denen die höhere Widerstandskraft dieses Nerven gegen Druck im Verhältnis zum Octavus dargelegt wird, erklären diese Erscheinung. Auch die übrigen benachbarten Nerven finden wir auffallend oft nur plattgedrückt über den Tumor hinweglaufend, ohne stärkere anatomische Schädigungen.

Faserverlauf in den Hirnnerven.

Die durch die Winkelgeschwülste an den Hirnnervenstämmen gesetzten pathologischen Veränderungen haben ein besonderes normal-anatomisches Interesse, denn bei vorausgegangenen guten, klinischen Beobachtungen werden wir unter Umständen aus den einzelnen

[1]) Charitéannal. 1, S. 435.

Fällen wichtige Schlüsse für den peripheren Faserverlauf der Geschmacks-, der sativatorischen und der zur Gaumenmuskulatur führenden motorischen Bahnen ziehen können. Hierauf zuerst hingewiesen und zugleich aus den bisherigen Ergebnissen weitere Schlussfolgerungen gezogen zu haben, ist das Verdienst von Scholz[1]).

Entsprechende anderweitige Beobachtungen an Winkeltumorkranken, mit zugleich angestellten genauen anatomischen Untersuchungen zu diesem Zweck konnten wir in der neuesten Literatur nicht finden. Auch unsere Fälle sind nicht geeignet, zu dieser normal-anatomischen Frage einen wesentlichen Beitrag zu liefern.

Ein anderes Gebiet neuer anatomisch-physiologischer Forschung, bei dem die hier vorliegenden Tumoren als scharf umschriebene Prozesse an der Kleinhirnrinde ebenfalls zur Förderung unserer Kenntnisse berufen erscheinen und aus dem später wohl auch für ihre Symptomatologie Nutzen gezogen werden kann, stellt die Klärung der Lokalisation in der Kleinhirnrinde und der feineren physiologischen Vorgänge im Kleinhirn überhaupt dar. Der hier gemachten neueren Fortschritte wird bei Besprechung der Symptomatologie des Kleinhirns Erwähnung getan werden.

Aetiologie. Trauma.

Mehr allgemein für die Hirntumoren resp. die Tumoren überhaupt ist die Frage der Ätiologie und in engen Zusammenhang damit die Rolle, die ein Trauma dabei spielt, von Wichtigkeit. Diese Frage gewinnt an Bedeutung durch die häufig notwendige Unfallbegutachtung solcher Tumorkranker. Die speziellen Verhältnisse bei den Kleinhirnbrückenwinkeltumoren bespricht Weygandt[2]) an Hand eines zur Begutachtung gekommenen Falles. Schon Virchow hob die Entstehung der Geschwülste durch Traumen hervor. Cohnheim bestritt die direkte Entstehung durch Traumen,

[1]) Geschmacksstörungen bei Tumoren der hinteren Schädelgrube. Mitteil. a. d. Grenzgeb. XXIII. 4.

[2]) Monatszeitschr. f. Psych. und Neurol. XXXI. 4.

durch die nur Hypertrophien und Entzündungsprodukte hervorgerufen würden, gab aber als Einflussmöglichkeiten zu: 1. Eine Hervorrufung der zum Wachstum der embryonalen Anlage notwendigen Blutzufuhr durch Congestion, 2. eine Schädigung der physiologischen Widerstände in der Umgebung. Ribbert hält ausser der embryonalen Anlage auch eine extrauterine Zellabsprengung als Ausgangspunkt für möglich und unterscheidet eine direkte Traumaeinwirkung und eine indirekte durch nachfolgende Entzündung. Bei der parasitären Geschwulsttheorie ist die Bedeutung der Verletzung durch Schaffung eines Locus minoris resistentiae für die Wirkung der Parasiten erklärbar.

Allgemein gültige Sätze, die für oder gegen den Zusammenhang von Trauma und Tumor sprechen, lassen sich vorerst nach Buck's[1]) Ansicht nicht aufstellen. Die Entscheidung kann nur von Fall zu Fall geführt werden. Die viel zitierte Meinung Allen Starrs, dass die Kleinhirntumoren so häufig bei Kindern seien, weil diese so oft auf den Hinterkopf fallen, ist doch wohl nur mit grosser Skepsis aufzunehmen. Schädeltraumen sind auch bei Erwachsenen kein seltenes Vorkommnis und die Häufigkeit solcher Traumen steht überhaupt in keinem Verhältnis zu den relativ seltenen Hirntumoren.

Für eine spezielle Beurteilung eines Traumas in jedem einzelnen Falle sind verschiedene Bedingungen aufgestellt worden: Engel[2]) schliesst von vorn herein die Fälle aus, bei denen nicht eine genaue Übereinstimmung in der Lokalisation vorhanden ist und bezeichnet den causalen Zusammenhang als unsicher, wenn die Geschwulst entweder erst sehr spät oder abnorm früh nach dem Unfall auftritt. Er hält das Trauma nur mit Sicherheit für verantwortlich, wenn der örtliche und zeitliche

---

[1]) Die Bedeutung des Traumas für die Entstehung von Hirngeschwülsten. Centralbl. f. Neurol. u. Psych. 1909.

[2]) I.-D. Breslau 1904.

Zusammenhang gewahrt bleibt. Weygandt fordert hierzu noch eine gewisse Erheblichkeit des Unfalls. Ganz besonders haben wir bei unseren Tumoren darauf zu achten, dass der Unfall nicht eine Folge des Leidens z. B. der bei den Kleinhirnbrückenwinkeltumoren vorkommenden Unsicherheit des Gangs oder von Schwindelanfällen (Fall IX. von Jumentié) ist. Bruns betont in seinem Lehrbuch, dass in oft vorher latente Tumoren infolge des Unfalls eine Blutung stattfinden kann und erst dann sich Erscheinungen bemerkbar machen. Er nimmt aber auch in gewissen Fällen die Kopfverletzung als Anstoss zur Entwicklung der Geschwulst an. Bei den verhältnismässig sehr gut geschützt liegenden und meistens erst in reiferem Alter auftretenden Kleinhirnbrückenwinkeltumoren kann jedenfalls nur bei wirklich einschneidenden Unfällen unter den oben angegebenen Bedingungen auf einen Zusammenhang erkannt werden. Weygandt bestreitet denn aufs Energischste die bei Thiem in dessen Handbuch der Unfallkrankheiten vertretene Ansicht, dass bei Gutachten mit auch nur geringer Wahrscheinlichkeit zugunsten des Verletzten entschieden wird. Er geht aber doch wohl zu weit, wenn er meint, dass eine Hervorkehrung des ärztlich-therapeutischen Standpunktes neben einer streng objektiven Begutachtung in solchen Fällen am Platze sei, weil die Patienten dadurch mehr zu einer Operation hingedrängt und dann von ihrem Leiden befreit würden. „Das wäre, meint er, auch vom rein ärztlichen Standpunkt ein grösserer Erfolg gewesen als die Beihilfe zu einer Unfallrente auf Grund unsicherer Annahmen.“ Dem ist gegenüberzuhalten, dass die „therapeutischen Erfolge“ bisher bei näherem Zusehen mindestens ebenso unsicher gewesen sind. Die Mortalität ist noch eine derart hohe, dass man dem Patienten eigentlich kaum von einer „wahrscheinlichen“ Heilung sprechen kann. Und demgegenüber gibt es Fälle, die noch lange Jahre leben können, und dann ohne besonders schweres

Krankenlager ad exitum kommen. Freilich auch sie sind nicht die Regel und wir werden in Zukunft immer wieder die Operation anraten. Doch auf einen event. Heilungserfolg können wir nicht die geforderte Entscheidung über ein bereits vollendetes Faktum aufbauen. Bei unserem Patienten IX. waren die nach den heutigen Anschauungen gestellten Forderungen für die Annahme eines ätiologischen Zusammenhanges erfüllt und es wurde demgemäss in einem eingeforderten Gutachten entschieden. Den gleichen Standpunkt müssen wir bei dem zweiten Fall einnehmen; bei ihm steht auch noch ein zweites Trauma in auffälligem Zusammenhang mit der Verschlechterung des Leidens nach scheinbar zehnjähriger Latenzzeit. Eine ähnliche Beobachtung machte Henschen. Nicht ganz so sicher steht es im VI. Fall. Hier spricht die Beobachtung eines elfjährigen Zeitraumes zwischen Trauma und zuerst bemerkten Störungen trotz der ausserordentlichen Schwere des Unfalls gegen einen Zusammenhang. In Erwägung zu ziehen ist aber, dass oft bei Acusticustumoren die schon lange bestehende Gehörstörung erst sehr spät bemerkt wird. Ob das mehr psychische Trauma in Fall VIII. und die vorausgegangene Mittelohrentzündung in Fall V. mit hierherzurechnen ist, erscheint mindestens fraglich. Es ist nicht vollkommen von der Hand zu weisen, wenn man die beiden von Cohnheim aufgestellten Einflussmöglichkeiten als Grundlagen benutzt. Immerhin wäre auch dann noch nicht einmal bei der Hälfte der Fälle ein Trauma als auslösendes Moment beobachtet worden.

Heredität.

Ausser dem Trauma hätten wir noch das congenitale und hereditäre Moment zu berücksichtigen. Zur Frage der congenitalen Anlage haben wir bereits die Ansicht Ribberts erwähnt, der auch eine extrauterine Zellabsprengung als Grundlage für möglich hält. In Bezug auf die Vererbung erwähnt Henneberg und Koch, dass sie wohl bei Neurofibromatose oft konsta-

tiert, bei solitären Kleinhirnbrückenwinkeltumoren bisher jedoch noch nicht nachgewiesen worden sei. Harbitz[1] erwähnt einen Fall von multipler Neurofibromatose, den er durch fünf Generationen verfolgen konnte. Es drängt sich hier die Frage auf, ob nicht gerade in dem multiplen Auftreten der Nerventumoren erst das hereditäre Moment hervortritt. In keinem unserer sämtlich solitären Fälle war eine erbliche Belastung zu eruieren.

Symptomatologie

Haben wir in unseren bisherigen Ausführungen das Krankheitsbild der Kleinhirnbrückenwinkeltumoren nur in kurzen Zügen gestreift und zunächst den pathologischen Krankheitsbegriff einer kritischen Betrachtung unterzogen, so wollen wir im Folgenden des näheren auf unsere Erfahrungen über die oft ausserordentlich vielgestaltige, sehr interessante feinere Symptomatologie und die event. Heilungsmöglichkeit der Tumoren eingehen.

Es finden sich bereits mehrere synthetische Beschreibungen der Winkeltumorsymptomatologie. Ausser in den kürzer gehaltenen Referaten der Lehrbücher Bruns[2]), Oppenheim[3]), Lewandowski[4]) nennen wir hier noch diejenigen von Ziehen 1905[5]), Jumentié 1911[6]) und Mingazzini 1911[7]). Doch sind diesen Beschreibungen entweder von vorn herein nur eine beschränkte Zahl von Beobachtungen zugrundegelegt oder

[1]) Ref. B. Eilmann, Centralbl. f. allgem. Pathol. und path. Anatomie 1909, S. 1080.

[2]) Geschwülste des Centralnervensystems 1908.

[3]) Oppenheim, Lehrbuch der Nervenkrankheiten 1909.

[4]) Lewandowski, Handbuch der Nervenkrankheiten (Redlich, Hirntumor. Barany, Die nervösen Störungen des Cochlear- und Vestibularapparats).

[5]) Med. Klin. 1905, S. 847.

[6]) Thèse pour le doctorat. Paris 1911.

[7]) Erg. d. Neurol. u. Psych.: Pathogenese und Symptomatologie d. Kleinhirnerkrankungen, S. 147.

sie wurden schon nach kurzer Zeit bei den ständig wachsenden und vollkommen unübersehbaren kasuistischen Veröffentlichungen, zum Teil auch in der ausländischen Literatur, mehr oder weniger unvollständig. Es ist ganz natürlich, dass sich die meisten Autoren vorerst in der Hauptsache auf ihre eigenen Beobachtungen stützen. Ein zusammenfassendes Urteil bleibt erst einer späteren Zeit vorbehalten. Auch wir werden uns in dem Folgenden unter Zugrundelegung der oben genannten Abhandlungen, wenn auch soweit möglich unter Berücksichtigung der übrigen Literatur, auf die Hervorhebung der besonderen Eigentümlichkeiten unserer Fälle beschränken.

Initialsymptome.

Wichtig ist zunächst die Reihenfolge, in der die einzelnen Erscheinungen sich einzustellen pflegen. Siemerling[1]) hält dies sogar für die Diagnose bei den Tumoren der hinteren Schädelgrube für ausschlaggebend. Auch wir fanden in den meisten Fällen mehr allgemeine Symptome, bedingt durch einen Hydrocephalus internus zu Beginn der Krankheit, wie es von Lewandowski und Mingazzini als besonders typisch angegeben wird. Der erstere Autor meint, dass Schwindel, Übelkeit und Erbrechen im Anfang stark vorhanden seien, dagegen in späteren Stadien meist fehlten, ja es bestünde dann meist eine Unterempfindlichkeit gegenüber vestibularen Reizen, sodass selbst ein starker künstlicher Nystagmus ohne Schwindelerscheinungen einhergehe, während Mingazzini merkwürdigerweise betont, dass der Schwindel überhaupt, obwohl er am meisten von einer Verletzung des Nervus vestibularis abhänge, nie sehr ausgeprägt sei. Hiermit stimmen nun unsere Beobachtungen nicht ganz überein. Wir fanden in der Hälfte der Fälle sehr starke Schwindelerscheinungen und in den Fällen, in denen er besonders vom Vestibularis in Gestalt von Anfällen hervorgerufen

[1]) Siemerling, Berl. klin. Wochenschr. 1908, H. 13/14.

zu sein schien, blieb er besonders lange und hartnäckig bestehen (Fall I. u. VI.). Trat dagegen eine Minderung des Schwindels ein, so fand sich überhaupt eine Untererregbarkeit des Vestibularis mit nur schwer auslösbarem Nystagmus (Fall V).

Besonders oft wird als Anfangssymptom der Kopfschmerz hervorgehoben, der manchmal schon mehr lokal auftritt und unter Umständen auch Veranlassung zu Verwechslungen mit Migräne geben kann, wie in unserer Beobachtung IV. Dass die Erscheinungen während oder im Anschluss an eine Schwangerschaft auftreten (unser Fall VIII. und andere), ist wohl zur Genüge mit der allgemeinen Schwächung und erhöhten Reizbarkeit des Organismus zu erklären.

Den Patienten führte in den meisten unserer Fälle erst die durch die Sehkraftherabsetzung sich äussernde Stauungspapille zum Augenarzt.

Es ist dieses frühe Auftreten der Allgemeinerscheinungen aber mehr für die Tumoren der hinteren Schädelgrube überhaupt charakteristisch, da sie ja alle prädestiniert sind, die Abführbahnen aus dem Gehirn zu komprimieren. Als besonderes Charakteristikum für die Winkeltumoren müssen wir jedoch die frühe Störung der Nerven an der Basis betrachten. Freilich wird eine einseitige Hörstörung vom Patienten viel leichter übersehen und es erscheint ihm auch eine leichte Reizung im V. (im Beginn z. B. bei Hetzel[1]) erwähnt) oder im VII. (eigener Fall VIII.) weniger wichtig, doch werden für den Arzt die Erzählungen solcher Erscheinungen besonders von Wert sein. Dass starke V.- oder VII.-Störungen von vornherein im Vordergrund stehen können, wurde ja bereits betont.

Lokale Kleinhirnerscheinungen machen zwar auch unter Umständen den Anfang, — so fand beim Krankheitsbeginn Scholz[2]) Schwäche des gleichseitigen Arms

[1]) Zeitschr. f. Laryng. u. Rhin. V., H. 5, 1912.

[2]) Mitteil. a. d. Grenzgeb. 23, S. 637.

und Jumentié einmal unsicheren Gang und dem entsprach auch unser Fall VI. — doch gesellten sich hier bald stärkere Winkelnervensymptome hinzu. Dass wir dabei allerdings auch irre geleitet werden können, zeigt unser Fall X. (Kleinhirntumor), in dem nach anfänglichen starken Stauungs- und geringen Kleinhirnsymptomen successive Störungen des VIII., VII., V., X. auftraten. Allerdings lag hier ein Intervall von gut 1 Jahr dazwischen!

Resumieren wir kurz: Der oft erwähnte Beginn mit starken Stauungssymptomen ist nur für die Tumoren der hinteren Schädelgrube im Allgemeinen charakteristisch, von speziell diagnostischem Wert sind unseres Erachtens die frühen lokalen Symptome, die allerdings nicht in allen Fällen deutlich genug in den Vordergrund treten.

Die weitere Reihenfolge der Erscheinungen ist vollkommen individuell verschieden, es wurden hier wohl so ungefähr alle möglichen Kombinationen beobachtet und es erscheint zweckmässig, bei einer systematischen Aufzählung der Krankheitssymptome sich lediglich von deren lokaldiagnostischer Bedeutung leiten zu lassen.

Nervenstörungen. Der Hörnerv wird in erster Linie an seinem Stamm durch direkten Druck — hauptsächlich bei VIII. Neuromen — und durch destruktive Zerstörung geschädigt. Erst in späteren Stadien können mitunter durch Druck auf den Hirnstamm auch die Fasern der Gegenseite in Mitleidenschaft gezogen und hierdurch auch eine doppelseitige Störung hervorgerufen werden. Eine solche kann auch bedingt sein durch Schädigung der gekreuzten Hörbahnen, auf der Seite des Tumors in der Gegend der lateralen Schleife und vorderen Vierhügelarme (Hartmann). Bis hierhin dehnen sich jedoch die Winkelgeschwülste nur in den wenigsten Fällen aus. Schon Sorgo[1]) bemerkte trotz gleicher Lagerung und

[1]) Monatsschr. f. Ohrenheilk. 35.

Grösse von VIII.-Tumoren im Winkel eine grosse Verschiedenheit des Grades der Hörstörung. Es zeigten auch Claus[3]) u. A. trotz sehr starker Kompression sehr gutes Hörvermögen (!) Alexander[1]) dagegen fand, dass Faserbündel des VIII. histologisch unverändert den Tumor durchzogen. Er kommt zur Ansicht, dass diese weniger durch Druck geschädigt würden und mehr die anatomische Läsion und Zerstörung die Hauptrolle spiele. Ausserdem bestätigte er die schon von Sorgo und Panse gefundenen entzündlichen Fernwirkungen. Es stand also fest, dass trotz Durchwachsung des Tumors viele Fasern intakt und somit klinisch die Hörstörung nur gering sein konnte.

Bezüglich der anderen Frage, ob klinisch überhaupt eine Unterscheidung der Kompression von der Durchwachsung möglich sei, fand Zange[2]) bei einem Winkeltumor, der nicht vom VIII., sondern von den Meningen des Kleinhirns ausging, also den Nerv nur komprimierte, den Nervus vestibularis im ganzen peripheren Verlauf verhältnismässig gut erhalten. Er führt dies auf die versteckte Lage der Vestibularganglien zurück, die durch reine Kompression im Gegensatz zu den cochlearen selten mitbetroffen werden. Freilich tritt dies nicht immer so klar bei einem langsam sich entwickelnden Tumor als wie bei der einfachen experimentellen Durchquetschung, wie sie Wittmaack schon früher ausgeführt hatte, hervor, was nach der Ansicht Zange's neben dem ungleichmässigeren Druck auch auf den entzündlichen Veränderungen und Blutstauungen im Labyrinth beruht. Deshalb seien klinisch nebeneinander starke Hör- und Gleichgewichtsstörungen zu erwarten, und hiermit die Möglichkeit einer klinischen Trennung der beiden grundsätzlich verschiedenen Einwirkungen auf den Nerven in Frage gestellt.

[1]) Zeitschr. f. klin. Med. 62, S. 474.

[2]) Virch. Arch. 208, H. 2.

[3]) Vers. d. othol. Ges. in Dresden 1911, ref. Zeitschr. f. Ohrenheilk. 1911, S. 107.

Aus dem gewöhnlichen Verhalten der stärkeren VIII. als VII. Störung ohne weiteres einen wirklichen VIII. Tumor annehmen zu wollen, ist ja allerdings nach den schon früher erwähnten Zange'schen Ergebnissen unzulässig. Eher läge es nun nahe, aus einem abweichenden Verhalten z. B. in unserem Falle II, bei dem die Veränderungen des VII. von vorn herein stark im Vordergrund standen, auf einen Tumor dieses Nerven zu schliessen, was praktisch ja aber von nur geringer Bedeutung ist.

Somit können wir sagen, dass aus den Untersuchungen über die feineren Veränderungen des VIII. bei unseren Tumoren bisher keine praktisch verwertbaren Resultate vorliegen, und dass auch die feinste klinische Untersuchung für eine Unterscheidung der verschiedenen Geschwülste im Winkel untereinander uns wenig nützen kann.

Die klinische Erkennung der Nervenschwerhörigkeit beruht nach Bezold auf:

1. der starken Herabsetzung des Gehörs für die Flüstersprache,
2. Hinaufrücken der unteren und Herabrücken der oberen Tongrenze, bei ärotympanaler Prüfung,
3. continuierlichem Ansteigen der Hördauer vom untersten bis zum obersten Tone,
4. Rinné negativ für tiefe Stimmgabel, Weber nach der gesunden Seite lateralisiert.

Subjektive Symptome können fehlen.

Die Vestibularisstörungen lassen sich nach Ziehen in Dauer- und Anfallsymptome trennen. Die letzteren werden wir einer besonderen Besprechung unterziehen. Bei den engen Beziehungen der Vestibularbahn zu dem Kleinhirn ist oft die Unterscheidung, ob wir die Störung im Labyrinth, in dem Nervenstamm oder in den Kleinhirnbahnen zu suchen haben, sehr schwierig.

Für den Nystagmus steht nach Munck[1]) fest, dass er nicht vom Wegfall der Vestibularisneurome im Kleinhirn herrühren kann. Nach der Ansicht Ziehens kann der Nystagmus ein echter paralytischer Intentionsnystagmus, hervorgerufen durch Druck auf die Pons sein, oder er ist durch die Störung einer Vestibularisfunktion bedingt.

Fällt nämlich auf der einen Seite die Vestibularisfunktion und damit der normale Einfluss des Labyrinths auf die Seitwärtswendung der Augen nach der gleichen Seite aus, so tritt eine Erschwerung der Seitwärtswendung nach dieser Richtung ein, und wir erhalten Nystagmus beim Blick nach der gleichen Seite. Das umgekehrte tritt bei Reizung, also erhöhter Vestibularisfunktion ein: es wird dadurch bei der Seitwärtsbewegung nach der gesunden Seite ein Hindernis geschaffen, und hierdurch also ein Nystagmus nach der der Reizung entgegengesetzten Seite bewirkt. Demnach müsste ein Spontan-Nystagmus nach der herdgleichen Seite auf eine Lähmung nach der herdentgegengesetzten Seite auf eine Reizung des Vestibularis schliessen lassen. Dies ist jedoch klinisch nicht zu verwerten, da, wie oben erwähnt, die gleiche Erscheinung auch als echter paralytischer Intentionsnystagmus durch Druck auf die Centren für die associierte Seitwärtswendung der Augen bedingt werden kann.

Wir haben daher ein klinisch sicherer zu deutendes Symptom in dem künstlich durch Reizung des Labyrinths erzeugten Nystagmus gewonnen. Zu diesem Zweck bedienen wir uns nach der von Barany angegebenen Methode des termischen Reizes: Berieseln wir das Trommelfall mit kühlem Wasser (20°), so tritt nach einiger Zeit beim Blick nach der nicht gereizten Seite ein Nystagmus in dieser Richtung auf. Uffenhorde[2])

[1]) cit. nach Bing, Deutsche med. Wochenschr. 1912, S. 269. (Ref. über die Lokalisation der Kleinhirnläsionen.)

[2]) Münchn. med. Wochenschr. 1912, S. 1213.

erklärt dies nach seinen experimentellen Untersuchungen an Affen durch eine Senkung resp. Strömung nach der durch ihre exponierte Lage besonders abgekühlten Stelle im lateralen Bogengang, wodurch die hier befindlichen Cupula verschoben werden und einen Reiz erzeugen. Dadurch tritt ein langsames ständiges Abweichen der Augen nach der nämlichen Seite ein, die durch kurze schnelle Ausgleichbewegungen, denen der Nystagmus die Richtungsbezeichnung verdankt, wieder ausgeglichen werden. Es tritt also contralateraler Nystagmus auf. Durch die von Brünings vorgeschlagene Messung der verbrauchten Wassermenge soll eine jeweilige Beurteilung des benötigten Reizes ermöglicht werden. Es wurde auch bei Kleinhirnbrückenwinkeltumoren von Borchardt[1]) eine abnorme vestibulare Übererregbarkeit gefunden. Eine solche Reaktionssteigerung ist aber nach Barany's eigener Anschauung nicht für den Sitz zu verwerten. Tritt dagegen nur schwer oder überhaupt kein Nystagmus auf, so ist eine Schädigung, resp. Lähmung des peripheren Nerven anzunehmen. Bing erwähnt eine weitere Schlussfolgerung: Besteht z. B. bei Aufhebung des arteficiellen ein persistierender Spontannystagmus, so wissen wir, dass keine extracranielle Affektion des Vestibularapparates vorliegt (Beobachtung von Brühl[1]) bei einem Acusticustumor). In solchem Fall ist also der Spontannystagmus mit Bestimmtheit nur als ein Nachbarschaftssymptom im ersten Sinne der Ziehenschen Erklärung aufzufassen.

Bei einer anderen Methode des künstlichen Nystagmus, die den galvanischen Strom benützt, soll normalerweise bei höchstens 3—4 M. A. schon ein Nystagmus nach der Kathode hin auftreten. Tritt er erst nach 8—12 M. A. auf, so ist auf eine pathologische Veränderung des Nerven zu schliessen. Neuere Unter-

---

[1]) Deutsche med. Wochenschr. 1912, S. 675.

suchungen von Marx am Meerschweinchen haben gezeigt, dass dieser Reiz nicht in den ampullaren Sinneszellen anzugreifen braucht, sondern auch in typischer Weise von den Nervenstümpfen nach der Durchtrennung der galvanische Nystagmus erzeugt werden kann.

Setzt man die Elektrode vor die Ohren, so tritt normalerweise eine Neigung des Kopfes zur Anode hin und ein starkes Schwindelgefühl auf (galvan. Schwindel, Babinski Veränderung dieses Verhaltens z. B. ständig nach der einen Seite (Jumentié) deutet zum mindesten auf krankhafte periphere Vestibularisveränderungen hin. Ausserdem kann noch durch mechanischen Reiz nach Rotation das vestibulare Endorgan erregt und somit Nystagmus nach der der Rotationsrichtung entgegengesetzten Seite erzeugt werden. Je nach Erhöhung oder Aufhebung des Reflexes im Vergleich zur gesunden Seite können wir hieraus wiederum auf einen dauernden Reizzustand oder eine Lähmung des betr. Nervus vestibularis schliessen. Eine weitere Prüfung des Vestibularis kann geschehen durch den Baranyschen Zeigeversuch (s. unten). Tritt hier nach Rotation oder calorischer Reizung des Nerven kein Vorbeizeigen, wie es normal auftreten sollte, ein, so lässt sich auf einen Mangel des dem Kleinhirn vom Vestibularis zugetragenen Reizes, also Ausfall der Vestibularisfunktion schliessen. Derselbe Autor gab auch an, dass nach der künstlichen Erzeugung des Nystagmus der Kopf des Patienten nach der der Richtung desselben entgegengesetzten Seite zu fallen neige.

Bei der Feinheit aller dieser Prüfungen und ihrer oft sehr schweren Beurteilung wird man sich manchmal lediglich mit dem Ergebnis, einen Unterschied in der Reaktion auf beiden Seiten festgestellt zu haben, begnügen müssen.

Auch spontane Gleichgewichtsstörungen können vestibularer Natur sein. Ziehen führt als Unterschied zwischen der vestibularen und cerebellaren Ataxie an,

dass letztere erst bei Augenschluss auftrete, erstere sich dabei jedoch nur verstärke. Wir prüfen im Stehen, Gehen, Kehrtmachen, Hüpfen auf beiden oder auf einem Bein und ausserdem bei bestimmten Kopfhaltungen und bestimmter Unterlageveränderung (schiefe Ebene).

Bei unseren Kranken war der Acusticus in seiner Funktion meist ganz erheblich gestört. Es fand sich allein 5 mal Surditas, 3 mal das typische Bild starker Nervenschwerhörigkeit und nur einmal (XI.) verhältnismässig geringe Hörstörung. In entsprechendem Masse war auch der Vestibularis mitergriffen: hier zeigte sich meist die calorische Prüfung von besonderem Werte, sie versagte nur in einem Falle, in dem die galvanische eine pathologische Veränderung ergab.

Vestibularisanfälle.

Besondere Beachtung verdienen noch die Vestibularisreizsymptome, die in Form von einer ganz bestimmten Art von Anfällen in Erscheinung treten. Sie wurden bereits früher von anderen Autoren beschrieben und besonders von Ziehen folgendermassen charakterisiert:

1. Auftreten eines intensiven Schwindelgefühls und starke vestibulare Ataxie bezw. sehr starke Zunahme einer immer vorhandenen.

2. Spontannystagmus, auch ohne Willkürbewegungen eintretend.

3. Intensiver meist zum Nacken ziehender Kopfschmerz. Nicht so constant seien subjektive Geräusche, Erbrechen, Doppelsehen, ev. Amblyopie auf der gleichen Seite und kürzerer oder längerer Bewusstseinsverlust.

Auch wir beobachteten bei drei Patienten derartige Anfälle. In der Beobachtung V. bestanden sie in der Hauptsache aus den unter 1 und 2 genannten Symptomen und merkwürdigerweise bildete die zurückgebliebene Asymmetrie der Augenbewegungen durch Verweisung an den Augenarzt, der Stauungspapille feststellte, den Anlass zur Erkennung des organischen Leidens. Ein anderer Anfall dieses Kranken im Bei-

sein eines Vorgesetzten wurde von diesem nicht einmal bemerkt! Bei dem Kranken VI. bildeten die sub 3 genannten Symptome die Haupterscheinung, zu denen am Schluss noch solche von seiten des verlängerten Marks oder des Vagus hinzutraten. Besonders interessant sind aber die im Fall I. gemachten Beobachtungen: Die schon sehr früh auftretenden Schwindelanfälle nahmen langsam immer mehr den Typus des Menière'schen Symptomenkomplexes an: Sie verliefen meist ohne Bewusstseinsstörung, waren nur von kurzer Dauer und während die Vestibulariserscheinungen zunächst meist mit Ablauf des Anfalls ihr Ende erreichten, blieben die begleitenden cochlearen Symptome schon länger zurück. Dass jedoch die Schwerhörigkeit links von nun ab schnell und stetig zunahm, ja sogar zur einseitigen Aufhebung des Hörvermögens führte und später auch Schwindelgefühl in geringem Grade ständig bestand, musste uns schon jetzt auf einen dauernden gleichmässigen Prozess hinweisen und vorübergehende Störungen des Labyrinths, wie solche als ätiologische Momente für den Menière'schen Symptomenkomplex angesehen werden, ausschliessen lassen. Unklar blieb der Anfall am 28. VIII. 07.

Anfälle von Körperrigidität bei Winkeltumoren beschrieb auch Batten[1]), halbseitige universelle epileptische Anfälle Economo, Jackson'sche Anfälle in der contralateralen Gesichtshälfte beginnend Lewandowski. Hier konnte es sich um einen dieser verschiedenen Attaquen oder um einen modificierten Vestibularanfall gehandelt haben. Bewusstseinsverlust kommt auch bei diesen häufiger vor — im Unterschied zu den reinen Menière-Anfällen. Allerdings wurden motorische Reizerscheinungen bisher bei ihnen nicht vermerkt. Leider kam ein ähnlicher Anfall mit Schüttelkrampf am 6. III. in der Klinik ebenfalls nicht zur Beobachtung

[1]) cit. nach Mingazzini.

des Arztes. Es liegt dennoch nahe, diese Erscheinung als den anfänglich typischen Vestibularanfällen analoge Vorgänge aufzufassen, wenigstens deutet hier ihr gleichzeitiges Auftreten auf die gleiche Ätiologie. Ziehen gibt die Erklärung für die von ihm beschriebenen Anfälle, von denen die zweite und dritte ein Analogon der möglichen Ätiologie der Jackson'schen Krisen bei Tumoren der Grosshirnrinde darstellen (Continuierliche Druckreizung oberhalb der Vestibularisunterbrechung und zeitweise Entlastung in Anfällen — oder Druckwirkung des Tumors auf die arterielle Blutversorgung der Vestibularisbahnen und Centren). Beide Erklärungen liessen ohne weiteres auch eine Wirkung auf andere Bahnen, z. B. die in der Pons benachbart verlaufenden Pyramidenbahn zu. Wir können aber auch die vierte Erklärung Ziehens, nämlich — ebenfalls vorübergehende — Stauung des Liquor cerebrospinalis durch Druck auf den Plexus chorioideus am Foramen Luschkae heranziehen, was uns gerade die sonst für Tumoren der motorischen Hirnrindengegend typischen Anfälle durch Anpressen des Cortex an das Cranium erklären würde.

Einen entschieden anderen Charakter trug in unserer Beobachtung I der Anfalla m 28. I., der wohl durch vorübergehende Wirkung auf Pons und oblongata seine Erklärung findet. Hierauf wies vor allem der zentrale Charakter der VII. Lähmung, dann aber auch die gleichzeitige Schädigung der Blutzirkulation, der Atmung und der Motilität in den oberen Extremitäten hin. Solche nur einmalige besonders intensiv auftretende Druckerscheinungen können eher mit einer Blutung in dem Tumor erklärt werden und gehören natürlich nicht hierher.

Es traten aber fast täglich noch andere kleinere „Anfälle“ auf, die immer seltener in typischer Weise mit starkem Schwindel verliefen. Diese Erscheinungen sind wohl ganz allgemein als eine durch Blutverhält-

nisse oder Kopflagerung vorübergehend bedingte Druckwirkung des Tumors resp. eines sekundären Hydrocephalus aufzufassen, die sich anfänglich wegen der besonders exponierten Lage des Vestibularis auf diesen beschränkten. Die verschiedentlich zum Schluss erwähnte regelmässige Wiederkehr zu einer bestimmten Tagesstunde spricht nur für eine gewisse Periodizität dieser Verhältnisse. Unsere Beobachtungen bieten somit eine weitere Bereicherung der verschiedenen Verlaufsformen von als Vestibularisanfällen beschriebenen Attaquen.

Was die übrigen Hirnnerven anbetrifft, so wurde zunächst die häufig auffallende geringe Beteiligung des direkt benachbarten VII. hervorgehoben. Klinisch fanden wir meist nur eine Parese aller, selten einzelner Äste mit Herabsetzung der el. Erregbarkeit, die sich oft nicht durch Veränderung der Reizschwelle, sondern erst durch die schwächere Kontraktion bei stärkeren Reizen zeigt (Fall VIII.). Einmal war eine gekreuzte Störung des unteren Astes vorhanden (Fall V.).

Auch wir beobachteten einen Tic convulsiv resp. eine V.-Neuralgie (Fall VIII. und IX.), und einen VII.-Spasmus (Fall II.), der allmählich in Atrophie überging.

Störungen im Bereich des Trigeminus waren fast immer vorhanden, besonders ist hier die früh auftretende Areflexie der Cornea (Oppenheim) als gutes Diagnosticum hervorzuheben. Sie trat auch doppelseitig auf, war dann aber stärker auf der kranken Seite. Eine nicht zu übersehende Fehlerquelle kann bei unseren Tumoren mit gleichzeitiger Schädigung des Facialis eine schwächere Kontraktion desselben, die eine einseitige Reflexherabsetzung vortäuscht, bilden. Über ein schwankendes Verhalten der Cornealareflexie, wie sie von Kemptner[1]) als Ausdruck eines nicht organischen Prozesses angesehen wurde oder Oppenheim bei Lage-

[1]) Berl. klin. Wochenschr. 1907, S. 1123.

wechsel beobachtete, konnten wir aus unseren Fällen keine Erfahrung sammeln. Sie ist möglicherweise als Fernsymptom durch Druck auf den Pons und zwar auf den caudalen Teil der spinalen Trigeminuswurzel aufzufassen (Marburg). Zwar wurde eine Herabsetzung der Hornhautsensibilität auch bei Stirnhirntumoren gefunden[1]), sie ist aber nach Siemerling wenigstens ein gutes Symptom für die Seitendiagnose, was sich in unseren Fällen bestätigte, in denen allerdings erst in späterem Stadium auch einmal zugleich die übrigen fünf Schleimhautreflexe herabgesetzt waren. In unserem Fall II. begannen die V.-Störungen überhaupt im ersten Ast, was ebenfalls auf die Möglichkeit intrapontiner Druckwirkung hinweist. Sonst fanden sich die verschiedensten Arten von Reiz- oder Lähmungserscheinungen des sensiblen oder motorischen Teils, so unter anderen auch Kälteparästhesien (auch bei Leischner erwähnt), Trismus und einmal Parese der Kaumuskulatur, die zur Subluxation des Unterkiefers geführt hatte. Die Geschmacksstörungen sind bereits anderweitig erwähnt.

Augenmuskelnerven.

Die Augenmuskelnerven sind wohl die zunächst am häufigsten gestörten. Unter ihnen wird in erster Linie der VI. ergriffen, der allerdings nach der Ansicht mancher Autoren durch seinen langen intracraniellen Verlauf in besonderem Masse der Einwirkung des erhöhten Hirndrucks ausgesetzt ist. Hierin mögen auch die ausser in unserem Fall VI. oft anderweitig beobachtete contralaterale oder doppelseitige Störung, die wie in unserem Fall wieder ganz zurückgehen kann, ihre Erklärung finden. Doch gibt es auch Fälle, in denen der gleichseitige Nerv von dem Winkeltumor erreicht und komprimiert wird (Jumentié V.), in denen also die gleichseitige Lähmung als Lokalsymptom aufzufassen ist. Jedenfalls scheint der Nerv der tumorgleichen Seite

[1]) Reich, Berl. klin. Wochenschr. 1908, Nr. 9.

häufiger befallen zu sein als der der Gegenseite. Schwieriger steht es mit dem III. und IV. Hirnnerven. Störungen des IV. Paares bildeten bei dem Fall Lautz[1]) eine Anfangserscheinung, finden sich aber sonst nur ausserordentlich selten beschrieben. Störungen des Oculo-motorius sind nach Mingazzini auf indirekten Druck gegen den Pedunculus cerebri zurückzuführen.

Bisweilen besteht eine Blicklähmung derart, dass die Bewegungen der Bulbi nach der kranken Seite beschränkt sind. Solche Fälle wurden von Westphal, Sieskind, Stewart und Holmes[2]) beschrieben. Ersterer gibt als Erklärung hierfür einen durch die Winkeltumoren leicht möglichen Druck auf das Centrum der Seitwärtsbewegung beider Bulbi in der Gegend der Abducenzkerne an. In unserem Fall VIII. bestand eine tumorgleichseitige Abducenz- und Oculomotorius-Parese, während auf der Gegenseite sich eine isolierte — wahrscheinlich also associierte — Internusparese vorfand. Schon bei Henneberg und Koch ist in der Symptomatologie auch eine doppelseitige Internusparese angegeben. Ausserdem kommt auch noch isolierte oder doppelseitige Ptosis zur Beachtung.

Auch der Spontannystagmus kann als Symptom einer Schädigung der Augenmuskelkerne auftreten (s. oben). Wenn er auch in vertikaler Richtung schlägt (wie in unserer Beobachtung X.), müssen wir nach manchen Autoren eine Schädigung direkt unter der Vierhügelgegend annehmen.

Pupillenstörungen.

An Pupillenveränderungen erwähnt Hartmann einen Fall mit doppelseitiger Lichtstarre. Jedenfalls ist der öfters zu beobachtende Unterschied in der Lichtreaktion zwischen rechts und links (unsere Fälle II. und III.) durch die verschieden starke Störung des Reflexbogens infolge der Stauungspapille erklärlich. Den

[1]) I.-D. München 1907.
[2]) Brain 1904, 27, S. 522.

gleichen Grund kann eine etwa vorhandene Mydriasis haben. In welcher Weise sich aber die Verhältnisse möglicherweise durch III. Lähmungen verändern, zeigt unser Fall VIII. (s. dort). Jumentié meint, dass öfters gefundene Miosis auf einer lateralen Kompression des Bulbus beruhen kann.

Exophthalmus.

Nicht allzu selten wird auch Exophthalmus beschrieben auf einer oder auf beiden Seiten (Fall V.), in ersterem Falle für die Seitendiagnose verwertbar.

Die caudalwärts dem Winkel benachbarten Nerven IX.-XII. sind ebenfalls recht häufig, wenn auch meist erst in späteren Stadien Störungen unterworfen. Für leichte Veränderungen prädisponiert scheint der Hypoglossus zu sein. In seinem Gebiet treten häufig Paresen oder Atrophien meist einer, aber auch beider Seiten auf. Eine Atrophie des Cucullaris und Sternocleidomastoideus wurde von Wiersma[1]) beschrieben. Die anderen Störungen des Vago-accessorius wie Heiserkeit, gesteigert bis zu Aphonie, Brady- und Tachycardie, Dysarthrie, Dysphagie oder auch Respirationsveränderungen scheinen weniger in den oft bei der Sektion noch intakt gefundenen Nervenstämmen, als in dem durch Druck geschädigten Pons und der Medulla oblongata zu entstehen. Ist die Krankheit erst einmal so weit fortgeschritten, dass Symptome dieser Art sich bemerkbar machen, so führt sie auch meist bald durch Lähmung der im verlängerten Mark gelegenen wichtigen Lebenscentren zum Tode (z. B. unser Fall II.). Sie sind also lediglich ein Anzeichen mit übler Vorbedeutung und können uns bei der Diagnose wenig nützen, da sie relativ spät aufzutreten pflegen. Die Hypoglossus und besonders Glossopharyngeus-Störungen, wenn sie einseitig sind, haben schon eher Bedeutung. Bei unseren Kranken traten sie jedoch in keinem der Fälle besonders hervor.

---

[1]) cit. nach Mingazzini.

Eine eigenartige Erscheinung der Atmung im Fall Pichler[1]) verdient hier noch erwähnt zu werden. Er machte die Beobachtung, dass beim Aufrichten des Pat. die Atmung sich stark verlangsamte und Pat. bewusstlos wurde. Bei horizontaler Lage trat sofort wieder Besserung ein. Er erklärt dies durch die Annahme einer örtlichen Kreislaufstörung in der hinteren Schädelgrube. Derartige Symptomenveränderungen bei Wechsel der Körperhaltung fanden wir nur in untergeordneten Masse.

Wir haben gesehen, dass bei allen Basisnerven auch contralaterale Störungen vorkommen können. Es mag dies durch den oft starken Druck auf den benachbarten Pons und die darin gelegenen Fasern der Gegenseite oder aber auch durch sekundäres Andrücken der Nerven in ihrem extracerebralen Verlauf an die knöcherne Hirnbasis bedingt sein. Wenn wir uns die oft hochgradigen Verbiegungen und Verlagerungen des Hirnstammes an den Gehirnen der Tumorkranken betrachten (s. Abb. 1), so wird uns dies ohne weiteres verständlich sein. Als Beispiel, wie stark hier Fernwirkungen eine Rolle spielen können, mag nochmals der Fall Lassarew erwähnt werden. Nirgends aber findet sich erwähnt, dass eine Schädigung mehrerer Nerven der Gegenseite mit gleichgrosser Intensität anzutreffen war. Sind die Basalnervensymptome überhaupt nur gering ausgeprägt, so können unter Umständen dennoch Zweifel entstehen, ob der Tumor rechts oder links sich befindet. Von besonderem Werte sind dann die benachbarten einseitigen Wirkungen auf das Kleinhirn und den Hirnstamm.

Ponssymptom

Zwar verlaufen mitunter Fälle mit starker Kompression trotzdem ohne Ponssymptome (Leischner Fall I.), und mitunter sind die bereits oben erwähnten Ponsnachbarschaftssymptome dazu angetan, das Krank-

[1]) cit. nach Henneberg und Koch.

heitsbild zu verwirren, doch ist dies nicht die Regel. Vielfach werden Paresen beschrieben, die durch Druck auf den Pons ihre Erklärung finden können, wenn sie mehr spastischer Art sind und mit Reflexsteigerung ev. positivem Babinski einhergehen. Sie wurden meist auf der gleichen, seltener auf der Gegenseite gefunden. Letzteres ist bei dem direkten Druck auf die in dem Pons gekreuzte Pyramidenbahn ohne weiteres verständlich. Die erstere Erscheinung hat man derart erklärt, dass der Druck des Tumors sich von oben seitlich auf den Pons fortpflanze und die gegenüberliegenden Pyramidenfasern an die Hirnbasis presse. Es liegt dann also ein ähnlicher Vorgang wie bei den contralateralen Hirnnervenstörungen vor. Die Verschiedenartigkeit solcher Druckäusserung kann, abgesehen von der Lage und Grösse der Geschwulst, auch von der verschiedenen Druckrichtung abhängig sein. Andere Erklärungen erwähnt Economo[1]), der in einem fraglichen Falle keine Strangdegeneration finden konnte. Danach tritt durch die Verschiebung des Pons an der convexen Seite, also der Gegenseite, eine ischämische Wirkung auf die Gefässe oder eine Überdehnung der Nervenbahnen ein. Die gleichseitige Parese trägt aber weitaus in der Mehrzahl der Fälle mehr den Charakter einer durch das Kleinhirn bedingten Hypotonie resp. Asthenie (Ziehen, Oppenheim).

Dagegen finden sich noch andere mit Sicherheit auf die Störungen in den Pons zurückzuführende Symptome. Von Sensibilitätsstörungen sind in der Literatur solche recht verschiedener Art erwähnt. Besonders scheint die Tiefensensibilität; der Tastsinn und die Lageempfindung gestört zu werden (Hartmann). Doch finden wir auch Kälteparästhesien in Armen oder Beinen oder beiden zugleich erwähnt (Jumentié II.). Seltener sind Schmerzparästhesien (Henschen Fall 15)

[1]) Wien. klin. Wochenschr. 1911, Nr. 3.

oder es besteht auch Hypästhesie der ganzen gekreuzten Körperhälfte (unser Fall III.) oder einzelner Teile derselben. Mitunter aber auch analog den Störungen der Motilität in der tumorgleichen Seite (Jumentié I). Dass nur einzelne Qualitäten oder einzelne Körperteile ergriffen werden, erklärt uns der verzweigte Verlauf der cerebro-petalen Bahnen im Pons.

Bei der Beurteilung nur stellenweiser Sensibilitätsstörungen dürfen wir aber auch nicht die Möglichkeit einer vorliegenden centralen Neurofibromatose mit multiplen Tumoren am und im Rückenmark ausser acht lassen, wie uns der Fall Zimmermann II. lehrt.

Bei den schon erwähnten Sprachstörungen kann es zu erheblichen Veränderungen der Phonation und Artikulation kommen, die Brückner und Monakow veranlassten, eine für die Winkeltumoren in bestimmter Weise charakterisierte Sprache anzugeben. Ob hier auch bei unseren Tumoren Störungen des Kleinhirns und seines Einflusses auf die Kehlkopfmuskulatur (Rothmann) im Spiele sind, mag noch dahingestellt bleiben. Auch in einem unserer Fälle fiel die hastige explosive Sprache auf. Das gleiche fand in einem Falle Jumentié. Brückner bezeichnete die Sprache gerade als langsam, skandierend und eintönig.

Auch Diabetes centralis (Jumentié, Fall V.) findet sich beschrieben. Es bestand in dem betreffenden Fall eine besonders starke Veränderung des IV. Ventrikels.

Was die Reflexe anbetrifft, so können sie bei den Winkeltumoren zunächst durch die Steigerung des Hirndrucks herabgesetzt, ja sogar aufgehoben sein. In solchem Falle ist zu erwarten, dass diese Erscheinung bei Vornahme einer Lumbalpunktion verschwindet. Bleibt sie jedoch bestehen, und ist gleichzeitig eine „Parese“ der betreffenden Extremität vorhanden, so wird man dies auf eine Kleinhirnhypertonie, die mit Reflexhemmung einhergehen soll, beziehen können. Wir beob-

achten mitunter auch Steigerungen der Sehnenreflexe bis zum Clonus auf einer Seite (unser Fall IV.) oder auf beiden Seiten (unser Fall III.), oder auch nur an einzelnen Extremitäten (Fall II. und VI.). Eine bestimmte Regel lässt sich nach unseren Fällen nicht aufstellen.

Auch Störungen der Hautreflexe, Blasen-, Mastdarm-Störungen (Küttner[1]) oder Priapismus werden gelegentlich beobachtet.

Kleinhirn.

Von weit grösserer Bedeutung, besonders für die Lokaldiagnose, sind die bei den Winkeltumoren auftretenden Störungen des Kleinhirns.

Das Kleinhirn wurde von Luciani als Organ stenischer, tonischer und statischer Wirkung bezeichnet. Neuerdings wird neben der Aufgabe, den Statotonus aufrecht zu erhalten, seine engen Beziehungen zu sensorischen Reizen, die der Vermittlung des Lagegefühls dienen und deren Leitung nach dem Kleinhirn über das Grosshirn erfolgt, betont (Edinger). Eine Unterbrechung dieser Bahnen erzeugt die oft für das Kleinhirn schon früher als typisch beschriebene Ataxie der Bewegungen.

Die erste Funktion ist in der Hauptsache an das schon bei den meisten niederen Tieren, am besten bei den Vögeln ausgebildete Palaeocerebellum = Wurm + Flocke gebunden. Der Wurm erhält seine Reize: a) aus den von den Hinterschwanzkernen der Medulla zum Kleinhirn abzweigenden, dem Muskelsinn dienenden Fasern, b) durch die Kleinhirnseitenstrangbahnen (dorsal, (Flechsig) = Rumpf und Bein, ventral (Gowers) = Kopf- und Arme), die nachgewiesenermassen neben geordneten Bewegungen auch eine gewisse Muskelspannung vermitteln helfen und c) durch Vestibularisfasern. Wenigstens steht zu dem letzten Punkt fest, dass das Labyrinth einen Apparat darstellt, der die Muskelspannung für die einzelnen Körper- und Kopflagen adaptiert

(Sherrington[1]). Wahrscheinlich greifen seine Fasern, jedoch nicht via Rinde des Kleinhirnwurms in das Reflexsystem des Statotonus ein, sondern wirken direkt auf den in die betreffenden cerebellofugalen Bahnen eingeschalteten motorischen Haubenkern, dessen Hauptrepräsentanten beim Menschen der Nucleus Ruber und Deiter'sche Kern darstellen. Für sie sind Beziehungen zu der Muskelspannung im Körper durch mannigfache Versuche erwiesen und ebenso ist die Einwirkung des Vestibularis auf den Nucleus Deiter bekannt. Auf diese Weise besteht also die Möglichkeit einer direkten Einwirkung des Vestibularis in die Reizleitung des Statotonus. Hierdurch werden die schon oben besprochenen Vestibularstörungen erklärt. Cayal[2]) gibt aber auch an, dass jede Wurzelfaser des Nervus vestibularis eine Collaterale ins Kleinhirn schickt, die bis zur Rinde des Kleinhirns, auch zu der des Wurms, zieht. So wäre die Vestibulariseinwirkung via Kleinhirnwurm denkbar. Sie ist jedoch noch nicht erwiesen.

Die Verbindung des Kleinhirnwurms mit dem motorischen Haubenkern wird durch die zentralen Ganglien (in der Hauptsache nucleus tegmenti) -Bindearm, das Hakenbündel, den Tractus cerebello-vestibularis und andere Bahnen gebildet.

Der Deiterskern und Nucleus ruber entsenden dann direkt motorische Fasern (Monakow'sches Bündel usw.) zu den Vorderhörnern des Rückenmarks.

Der auf diesen Bahnen zustande kommende Statotonus ist nach Edinger diejenige wohl zusammengeordnete Muskelspannung, die aus Muskeln und Gelenken und aus dem Labyrinth angeregt und variiert uns das Stehen und Gehen erst ermöglicht. Die Symptome bei Wurmerkrankungen pflegen daher meist in Störungen dieser wichtigen Kleinhirnfunktion ihre

[1]) cit. nach Edinger, Deutsche med. Wochenschr. 1913, S. 635.
[2]) cit. nach Barany, Deutsche med. Wochenschr. 1913, S. 638.

Erklärung zu finden. Auch diese Kleinhirnfunktion wird bei unseren Winkeltumoren bis zu einem gewissen Grade gestört. Der Gang bei unseren Kranken gleicht oft demjenigen eines Betrunkenen mit der Gefahr hinzufallen. Des öfteren finden wir in den Anamnesen unserer Pat. die Angabe, die Leute hätten sie für betrunken gehalten. Sie fühlen sich selbst unsicher und klagen über die Neigung nach einer Seite oder auch in wechselnder Richtung zu fallen.

Ob sich in dieser letzteren Erscheinung eine gewisse Regel und hierdurch eventuell die Möglichkeit einer Seitendiagnose offenbart, ist oft erörtert worden, hat aber bisher auch bei Anwendung feinerer Untersuchungsmethoden, wie wir sie schon bei den Vestibularisstörungen beschrieben haben (z. B. schiefe Ebene) zu keinem endgültigen Resultate geführt. In unserer Kasuistik finden sich zwei sich vollkommen widersprechende Fälle, die auch die Möglichkeit des Wechsels der Fallrichtung durch anfängliche Reiz-, spätere Lähmungswirkung (Starr) ausschliessen. In Fall IV. bestand anfänglich Neigung nach der kranken, $^1/_2$ Jahr später nach der gesunden Seite zu fallen. Im Fall VI. ist es mit einem Zwischenraum von einem Jahr genau umgekehrt!

Die andere wichtige Gruppe der Kleinhirnfunktionen scheint mehr an das erst beim Säuger auftretende Neocerebellum = die Hemisphären gebunden zu sein. Hierbei ist das Kleinhirn in die absteigende Leitung vom Grosshirn zum Rückenmark eingeschaltet und hat eine die Bewegung regulierende und coordinierende Aufgabe. Dabei ist die Funktion des Kleinhirns selbständig gegenüber dem Grosshirn, andererseits kann das Grosshirn die gestörte oder ausgefallene Kleinhirnfunktion wieder ersetzen. (Uffenhorde[1]), Versuche am Affen). Mehr den Störungen

[1]) Münchn. med. Wochenschr. 1912, S. 1213.

dieser Funktion werden wir die auch in der Rückenlage zu prüfende im Gegensatz zu der ersten, statischen, mehr lokomotorische Kleinhirnataxie zuzuschreiben haben. Sie nimmt auch bei Schliessen der Augen zu im Gegensatz zu der vestibularen. Bei einseitigen Hemisphärenläsionen tritt sie hauptsächlich homolateral auf und sie ist daher für unsere Zwecke auch von besonderer Bedeutung. Im Verein mit der oft allerdings schwerer zu constatierenden Hemiadiadochokinesis einer besonderen von Babinski angegebenen ataktischen Störung, die in einem Unvermögen schnell aufeinanderfolgende antagonistische Bewegungen, z. B. im Handgelenk auszuführen besteht, kann uns daher die nach bekannten Methoden zu prüfende Ataxie, wenn sie einseitig ist, einen wesentlichen Beitrag für die Seitendiagnose liefern, wie dies auch des öfteren in unseren Beobachtungen (I., V., VIII.) der Fall war. Die ebenfalls von Babinski als Asynergia cerebellaris beschriebene Störung des Associationsvermögens der Bewegungen, ebenso wie eine nach Bing wohl auf Läsionen der Verbindungen zwischen Stirnhirn und Kleinhirn beruhende cerebellare Katalepsie, wie sie Jumentié (V.) auch bei Winkeltumoren fand, wurde bei keinem unserer Kranken vermerkt. Wieder andere Äusserungen einer herabgesetzten Kleinhirnfunktion bilden die Hypotonie und die Asthenie. Auch sie können einseitig auftreten. Beide zusammen haben wohl oft früher Veranlassung zur Annahme von Muskelparesen bei Kleinhirnaffektionen gegeben, sind aber von diesen wohl zu unterscheiden. Bei der Kleinhirnhypotonie, die im Gegensatz zu der spinalen unabhängig von den Reflexen ist, ist es den Kranken in den betreffenden Muskelgebieten unmöglich, passiven Bewegungen den nötigen Widerstand entgegenzusetzen, während bei der Asthenie eine Unfähigkeit, kräftige Bewegungen auszuführen, besteht, ohne, dass eine dem Sinn der Parese zugrunde

liegende Schädigung der motorischen Reizzuleitung vorhanden ist.

Choreatisch athetotische Bewegungen, die nach Bing auf den Wegfall des gleichseitigen vorderen Kleinhirnstieles zurückzuführen sind, wurden des öfteren bei Kleinhirn- und auch bei Kleinhirnbrückenwinkeltumoren beobachtet. Sie fanden sich auch in unseren Fällen VII. und VIII. einmal unilateral, einmal bilateral. Der Kopfnystagmus, der im Sinne seitlicher Drehung (Fall IV.) erst nach der Operation aufgetreten war, ist wohl mit einer arteficiellen Zerstörung des Kleinhirns bei der Operation in Zusammenhang zu bringen.

Lokalisation in der Kleinhirnrinde.

In neuer Zeit ist nun besonders für die zweitgenannte Funktion des Kleinhirns die lokomotorische Ataxie die Frage einer herdförmigen Repräsentation der verschiedenen Körpergegenden in der Kleinhirnrinde der Hemisphären aufgetaucht. Louis Bolk und van Rynbeck[1]) stellte zunächst im Lobus ant. ein Centrum für Kehlkopf und Zunge, im Lobus simplex ein solches für Hals und Nacken, im Lobus medianus post. ein solches für die oberen Extremitäten, und in dessen tieferen Partien eines für den Rumpf und das Becken fest. Den weiteren Versuchen mit mechanischen, termischen und elektrischen Reizungen hafteten Fehlerquellen durch Mitreizung der tieferen grauen Kleinhirncentren und der benachbarten motorischen Hirnkerne (VII., III.) an. Manche Autoren bestritten überhaupt eine Mitbeteiligung der Rinde. Auch bestanden Meinungsverschiedenheiten über die Art der Beteiligung der Grosshirnrinde an den hervorgerufenen Bewegungen. Bing bezweifelt überhaupt die Analogie zwischen Wirkung der physiologischen Reizelektrode und spontanem Impuls mit seinen Reiz-, Hemmungs- und Diaschisiswirkungen. Er nimmt eine

---

[1]) cit. nach Bing, Deutsche med. Wochenschr. 1912, S. 881.

geringe physiologische Dignität des Kleinhirns an. Es wurden dann, um exakte Resultate zu erhalten, Versuche mit Abtragung der Kleinhirnrinde gemacht (Rothmann, Katzenstein u. v. A.).

Baranyscher Zeigeversuch.

In neuester Zeit hat uns dann Barany in seinem Zeigeversuch ein Experiment gegeben, das zugleich geeignet erscheint, sich einen Platz in der klinischen Untersuchung zu erobern. Er fand in der Kleinhirnrinde Centren für einzelne Gelenke, und wies deren direkte Beeinflussung durch den Nervus vestibularis nach. (Bahnen von Cayal als Collaterale zur Kleinhirnrinde beschrieben s. o.) Reizt man nämlich den Vestibularis in bestimmter Weise, wie wir oben bei der Vestibularisprüfung gesehen haben, und kontrolliert am auftretenden Nystagmus das Eintreten der Wirkung, so zeigt sich nach den Versuchen Barany's eine Beeinflussung ganz bestimmter Gelenkfunktionen in folgender Weise: Wird z. B. der horizontale Bogengang rechts gereizt, so sehen wir eine Störung der Gelenkfunktion am rechten Arm, z. B. dem rechten Schultergelenk, derart, dass eine gewollt vertikale Bewegung nach vorne oben mit Abweichen nach rechts ausgeführt wird. Hierbei findet die Reizleitung von der Kleinhirnrinde zum Gelenk via Nucleus Ruber-Monakow'sches Bündel statt. Dass wir das Zustandekommen dieses sekundären, „normalen", unbewussten Bewegungsimpulses in die Kleinhirnrinde zu verlegen haben, wird uns durch das Experiment, bestehend in Ausserfunktionssetzung eines für ein bestimmtes Gelenk spezifischen Rindenteiles mittels Abkühlung an der freigelegten Dura bewiesen. In einem solchen Falle bleibt bei den Bewegungen im fraglichen Gelenk nicht nur das nach Vestibularisreizung „normale" Vorbeizeigen aus, sondern es zeigt sich schon ohne solche Reizung ein Funktionsausfall. Dieser beruht auf dem ständigen Tonus dieser Centren, denen durch entsprechende Gegencentren die Wage gehalten wird.

Wenn nun das analoge Centrum der Gegenseite, das sonst den gleichen, jetzt aber einen stärkeren Tonus als das abgekühlte Centrum hat, in seiner Funktion überwiegt, so wird in unserem obigen Beispiel der Arm von vorne herein nach links gezogen. Die Fehlerquellen sind, wie Barany selbst zugibt, gross und besonders schwierig wird die klinische Verwendung dieser Symptome, wenn ein Tumor nur verdrängt und nichts zerstört, wie dies bei den Acusticustumoren gewöhnlich der Fall ist. Von den einzelnen bisher gefundenen Centren interessieren für die Kleinhirnbrückenwinkeltumoren in erster Linie diejenigen des Lobus biventer,

1. für den Einwärtstonus des rechten Handgelenks,
2. für die Bewegung des Armes nach innen.

Das erstere liegt in unmittelbarer Nähe des Brückenwinkels unmittelbar hinter dem inneren Gehörgang und müsste bei den Tumoren daselbst somit am häufigsten betroffen sein. Es ist von grossem Werte, bei solch komplizierter physiologischer Grundlage zunächst auch praktische Erfahrungen zu sammeln. Nun fallen von unseren Beobachtungen allerdings erst einige in die Zeit nach Erfindung der eben beschriebenen neuesten Untersuchungsmethode und die hier erzielten Resultate sind noch sehr gering: Bei Fall IV. ergab sich infolge der gleichzeitig bestehenden Kleinhirnataxie die Unmöglichkeit, den Barany'schen Zeigeversuch auszuführen. Wir befürchten, dass diese Unmöglichkeit der Natur der Sache nach aus gleichem Grunde sich noch öfters erweisen wird. In Fall VI. und X. konnte keine Abweichung von der Norm gefunden werden, was ja allerdings bei dem letzten Falle, der sich als centraler Kleinhirntumor entpuppte erst nach mikroskopisch zu bestimmender Lokalisation seines Sitzes zu verwerten sein würde.

Kopfhaltungsanomalien.

Von weiteren Kleinhirnerscheinungen sind noch Kopfhaltungsanomalien zu nennen, die des öfteren in

unseren Fällen in Erscheinung traten, sogar als Frühsymptom in Fall I. und zwar hier nach der gesunden Seite. In einigen Fällen konnten die Patienten nur auf einer Seite liegen, da sie in umgekehrter Lage unausstehliche Schmerzen und Schwindelanfälle bekamen, doch lag der eine auf der gesunden, der andere auf der kranken Seite. Bei einem Kranken (IX.) wurde der Kopf nach der gesunden Seite gehalten, während Neigung zum Fallen nach der Gegenseite auftrat. Patient X. hielt den Kopf nach rechts, konnte nur auf der linken Seite liegen, fühlte sich beim Gehen nach links gezogen und der Tumor sass links, dieser ging allerdings vom Kleinhirn aus. Irgend einen Schluss aus diesen Erscheinungen ziehen zu wollen, scheint zu gewagt. Oppenheim gab dafür die einfache Erklärung, dass Patient den Kopf in der Lage halte, in der er am wenigsten Schmerzen empfinde. Mingazzini unterscheidet diese Fälle, in denen der Schmerz durch Meningealnervenreizung hervorgerufen werde, von solchen, bei denen durch Reizung der Pyramidenbahn eine aktive Nackenkontraktur erzeugt wird. Vielleicht wäre hier noch zu erwähnen, dass Rothmann[1]) bei Durchtrennung des mittleren Kleinhirnstieles, der ja bei unseren Tumoren in der Regel besonders in Mitleidenschaft gezogen ist, am Hund neben Rollen nach der Richtung der Verletzung in den ersten 2 Tagen eine Senkung des Kopfes nach der gleichen Seite mit Kopf- und Rumpfdrehung nach der anderen Seite fand.

Schwindel.

Den anfallsweise auftretenden Schwindel haben wir bereits bei den Vestibularisanfällen abgehandelt. Häufig beobachteten wir aber auch bei unseren Tumoren, ebenso wie bei den Kleinhirntumoren einen ständigen, sich höchstens bei bestimmten Körperhaltungen oder Blickbewegungen verstärkenden Schwin-

[1]) ref. Neurol. Centralbl. 1911, S. 1404.

del. Letzteres ist besonders beim Nachobenblicken für die Winkeltumoren angegeben worden (Oppenheim). Bei uns gab ein Patient spontan an, dass er schon im Beginn der Krankheit bei dieser Blickrichtung oft ein Gefühl der Schwere im Hinterkopf verspürt habe. Jedenfalls erzeugt diese Bewegung Cirkulationsstörungen, die, wenn sie einen Reiz auf den Nervus vestibularis ausüben, zu Schwindel führen.

Nach Bing besteht kein prinzipieller Unterschied zwischen Vestibular- und Cerebellarschwindel. Er beruht in jedem Falle auf einer Reizung der vestibulocerebellaren Bahn, die zwar auch überhaupt durch einen Hydrocephalus, am häufigsten aber naturgemäss durch Prozesse der hinteren Schädelgrube hervorgerufen wird. Der Drehschwindel ist lediglich ein systematischer Schwindel. Die oft citierte Differentialdiagnose des extra- und intracerebellaren Schwindels von Stewart und Holmes konnte von vielen Autoren nicht bestätigt werden. Die genaue Selbstbeobachtung erfordernden Angaben hierfür wurden von keinem unserer Patienten gemacht.

Sonstige Lokalsymptome.

Von Druckerscheinungen auf andere umliegende Gebiete wurde vorübergehende Hemianaopsie bewirkt durch Druckwirkung auf den Occipitallappenpol von Schlesinger[1]) (Fall II.) erwähnt.

Die Usurierung des Felsenbeines mit einer möglicherweise auf der Röntgenplatte festzuhaltenden Erweiterung des Meatus acust. int. wurde an anderer Stelle besprochen.

Von manchen Autoren wird auch eine umschriebene Schalldämpfung bei den Winkeltumoren hinter dem Ohr als lokaldiagnostisches Zeichen erwähnt. Doch finden sich hierüber sehr verschiedene Ansichten. Ein auf der Schallleitungsverschiedenheit des Schädels an der Stelle des Tumors beruhendes Phonen-

[1]) Wien. klin. Wochenschr. 1911, H. 3.

doskop nach Phleps erwähnt Bielschowski[1]), ohne ein positives Resultat darüber mitzuteilen.

Ebenso unsicher scheint die lokale Klopfempfindlichkeit zu sein. Ziehen erwähnt einen lokalen Druckschmerz bei „anhebendem Druck von unten" an den Warzenfortsatz. Wir fanden nur in Fall III. lokale Klopfempfindlichkeit und auf die Tumorseite verlegten Schmerz bei seitlicher Kompression. Weitere Erfahrungen können wir aus unseren Fällen hierüber nicht angeben, da diese Erscheinungen selbstverständlich nur bei positivem Befunde diskutabel sind.

Ebenfalls unentschieden ist es, ob auch spontan auftretende Kopfschmerzen ein lokaldiagnostischer Wert beizumessen ist. Mit Sicherheit können wir wohl nur ganz allgemein einen ständig im Hinterkopf gefundenen Kopfschmerz durch cirkulatorische Absperrung der hinteren Schädelgrube erklären. Den contralateralen Sitz im Stirnhirn, wie er manchmal in der Literatur erwähnt und durch Reizung des Bindearmes erklärt wird, gab keiner unserer Patienten an; öfter bestanden zugleich Stirn- und Hinterkopfschmerzen.

Allgemeinsymptome.

Damit kommen wir zu den allgemeinen Symptomen. Hier sind natürlich neben den Kopfschmerzen überhaupt alle Äusserungen eines gesteigerten Hirndrucks zu nennen, besonders das mit den Kopfschmerzen auch zusammen auftretende Erbrechen. Auch der ständige leichte Schwindel, den die Patienten oft empfinden, gehört wohl hierher. Auch Pulsverlangsamung und Herabsetzung der Reflexe werden erwähnt; häufiger als bei anderen Tumoren wird bei solchen der hinteren Schädelgrube auch das von Bruns zuerst angegebene Schettern bei jugendlichen Idividuen beobachtet, das durch Wiedereröffnung der Knochennähte herbeigeführt werden soll. Es fand sich bei keinem unserer Patienten. Am markantesten

[1]) Deutsche med. Wochenschr. 1910, S. 443.

zeigt sich die Hirndrucksteigerung in der für den Patienten durch Sehverschlechterung sich bemerkbar machenden Stauungspapille, die allmählich zur Sehnervenatrophie führen kann. Dass letztere auf der kranken Seite bei unseren Tumoren sich stärker auszubilden pflegt, ist eine öfters beobachtete Tatsache, doch stehen dem andere Fälle, in denen sich ein umgekehrtes Verhalten zeigte, (unser Fall VI.) gegenüber. Jedenfalls ist ein solcher Befund nur mit der grössten Vorsicht zu verwerten. Wir finden dabei alle möglichen Veränderungen der Sehkraft: Gesichtsfeldeinschränkungen (Fall VI.), schlechtes Farbenunterscheidungsvermögen (Jumentié), plötzliche Abnahme des Augenlichts (Fall VIII.) usw., mitunter völlige Amaurose, bei längerem Bestehen der Krankheit (Fall IX.). Dass die Stauungspapille nach der Ansicht vieler Autoren besonders früh auftrete, erwähnten wir schon, dass dies aber nicht immer der Fall zu sein braucht, zeigte Henschen (VI. und XVI.). Mingazzini erklärt die Beobachtung, dass mitunter Amblyopie z. B. in unserem Fall X., ja sogar Amaurose, ohne bedeutende Veränderungen des Augenhintergrundes auftraten, durch die Drucksteigerung, die durch die Wandung des IV. Ventrikels auf das Chiasma drücke und nicht immer zu Stauungspapille zu führen brauche. Sänger[1]) führt das Entstehen der letzteren auf eine Stauung der Cerebrospinalflüssigkeit im Scheidenraum und der Lymphe vom Stamm des Opticus durch Hirnschwellung. Nach dieser Ansicht würde sich ebenfalls durch besondere lokale Verhältnisse ein Fehlen der Stauungspapille erklären lassen.

Wir wollen hierauf nicht weiter eingehen. In der Praxis wird uns das Symptom der Stauungspapille immer ausserordentlich wertvoll, aber nicht unbedingt

[1]) Neurol. Centralbl. 1910, S. 1260.

notwendig zur Diagnose eines Tumors der hinteren Schädelgrube bleiben.

Auch die manchmal vorkommenden Störungen des I. Hirnnerven werden durch eine bei der Sektion mitunter gefundene Abplattung, hervorgerufen durch den starken Hydrocephalus, erklärt. Auch hier wurde einseitige contralaterale Störungen beschrieben (auch unser Fall IV.).

Lumbalpunktion.

Von nicht zu unterschätzender Bedeutung für die Diagnose unserer Tumoren ist auch die Lumbalpunktion. Einmal tritt unter Umständen durch Verminderung des Drucks der Cerebrospinalflüssigkeit eine Abnahme der Allgemeinerscheinungen und ein Hervortreten der Lokalsymptome ein, zum anderen wird uns der Liquorbefund bei positivem Wassermann im Blut, wie er bekanntermassen bei Tumoren öfter vorkommt, wertvolle Aufklärung leisten. Grösste Vorsicht ist jedoch geboten! Schwarz[1]) erlebte nach der Lumbalpunktion bei einem Winkeltumor einen Exitus und widerriet nach seinen Erfahrungen die Lumbalpunktion bei Tumoren der hinteren Schädelgrube.

Sonstige allgemeine Störungen, z. B. des Kreislaufs oder eine Körpergewichtsabnahme usw. spielen bei den Winkeltumoren nur eine auffallend untergeordnete Rolle. Wir fanden einmal Polydypsie, sonst keinerlei Störungen hierhergehöriger Art.

Psychische Störungen.

Auch psychische Störungen scheinen verhältnismässig nicht allzu häufig zu sein. Jumentié zählt starke Erregungszustände, Schlafsucht, Witzelsucht, Hallucinationen u. A. auf. Doch bilden diese Fälle der Seltenheit ihrer Veröffentlichungen nach zu schliessen wohl die Ausnahme. Bei unseren 10 Patienten fanden sich keine psychischen Störungen.

Alter.

In Bezug auf das Alter der mit Kleinhirnbrückenwinkeltumoren behafteten Patienten können wir sagen,

---

[1]) St. Petersburger Wochenschr. 1911, S. 1, ref. Neurol. Centralbl.

dass Personen im mittleren Alter bevorzugt sind. Es stimmt dies mit den von Bruns allgemein für Hirntumoren angegebenen Zahlen überein. Einen Fall von Kleinhirnbrückenwinkeltumor im ersten Dezennium fand ich in der mir zugänglichen Literatur nicht. Es mag dies mit der nur sehr langsamen Entwicklung in Zusammenhang stehen.

Geschlecht

Die Angaben über das Geschlecht gehen sehr auseinander. Hartmann gibt ein Drittel Frauen, zwei Drittel Männer an. Dejerine cit. nach Jumentié bezeichnet das Verhältnis : 3 Frauen zu 1 Mann, und Henschen fand bei Acusticustumoren unter 125 Fällen 66 Frauen und 59 Männer. Er meint dieses Abweichen von der Verteilung bei anderen Hirntumoren, die häufiger bei Männern vorkommen sollen, darauf zurückführen zu müssen, dass die Acusticustumoren keine eigentlichen Hirntumoren seien, sondern vom peripheren Nerven ihren Ursprung nehmen. Hiermit unsere verhältnismässig kleine Zahl zu vergleichen wird sich wohl erübrigen.

Häufigkeit

Eher interessiert uns, wie häufig überhaupt der Kleinhirnbrückenwinkeltumor zur Beobachtung kommt und in wie hohem Grad er daher allgemeinere Beachtung verdient. Allen Starr meinte vor einigen Jahren, er sei so häufig wie der Kleinhirntumor. Letzteres dürfte nach den neueren Veröffentlichungen nicht aufrecht zu halten sein; immerhin beweist uns die Tatsache, dass der Winkeltumor auch des öfteren als Sektionsnebenbefund zur Beobachtung kommt (Kolb, Fall II.), dass er doch wohl mehr verbreitet ist, als man nach den statistischen Zahlen annehmen konnte. Henneberg und Koch berechnen auf 23 Hirntumoren einen Fall (resp. auf 60 3 nach dem Materiale der Berliner Charité). In dem Hirntumor-Operationsmaterial von v. Eiselsberg machen die Kleinhirnbrückenwinkeltumoren 12 % aus. Nach einer Berechnung von

Becker[1]) befinden sich unter 1000 behandelten Kranken 1—1,4 Hirntumorkranke. Beck fand nach einer Zusammenstellung aus dem Sektionsmateriale begreiflicherweise eine höhere Zahl: 0,8 % Hirntumorkranke.

An unserer Klinik wurde im Zeitraum von 6 Jahren 93 mal die Diagnose auf Hirntumor gestellt. Darunter befanden sich 7 durch Autopsie bestätigte und 3 nur klinisch beobachtete Winkeltumoren. Wir können also im Durchschnitt annehmen, dass auf 12 Hirntumoren ein Kleinhirnbrückenwinkeltumor kommt. Was der Eiselsberg'schen Zahl beinahe gleichkommt!

Differentialdiagnose.

Wenn nun diese Zahlen schon ziemlich hoch erscheinen, so gewinnt unsere Gruppe von Tumoren noch sehr an Bedeutung, wenn wir bedenken gegen eine wie grosse Anzahl von differentialdiagnostisch in Betracht kommenden Prozessen wir dieses Krankheitsbild als relativ günstiges abzugrenzen haben.

Wir beschränken uns in der folgenden Aufzählung der in der Literatur veröffentlichten Fälle von Verwechslungen der Kleinhirnbrückenwinkeltumoren mit anderen Krankheitsbildern und der Besprechung der einschlägigen Hauptunterscheidungspunkte auf die Angabe je eines Falles und befürchten, dass auch diese Zusammenstellung eine nur sehr unvollständige ist. Wir finden erwähnt:

1. Intrapontine oder in der Oblongata gelegene Tumoren (Stark[2]) u. v. A.).

2. Intracerebellare Tumoren, welche sehr häufig mit den Kleinhirnbrückenwinkeltumoren verwechselt zu werden pflegen.

3. Extracerebellare Tumoren der hinteren Schädelgrube anderer Art,

---

[1]) Arch. f. klin. Med. 89, S. 6.

[2]) Vortr. a. d. 32. Wandervers. d. S. W. D. Neurologen u. Irrenärzte 1907.

solche des Felsenbeins insbesondere Cholesteatome (Borchardt, Riese[1]).
Tumoren der Schädelbasis (Funkenstein[4]),
Sarkome der Dura (Krause[1]),
Osteome des Os occipitale (Cushing[1]).

4. Geschwülste des Mittelhirns resp. der Vierhügel, erwähnt bei Hartmann.
5. Grosshirntumoren,
des Steinhirns (Ruckert[2]), Mills[3]),
des Occipitallappens (Lasarew[4]).
6. Menièr'sche Krankheit (Sharkey[5]).
7. Abscess (Jaffé[6]).
8. Trigeminusneuralgie resp. Tic douloureux (Lexer[7]), Weisenburg[8]).
9. Luetische Meningitis basilaris (Westphal[6]), (resp. einzelne Gummata (Kron[9]) oder Lues cerebelli[10]).
10. Hydrocephalus acquisitus (Claude[11]).
11. Pseudotumor cerebri: Hirnschwellung (Nonne[12]).
12. Meningitis serosa externa (Borchardt[13]).
13. Cysten (Schnizer[14]).
14. Multiple Sklerose[10]).
15. Bulbärparalyse (Hubrich[10]).
16. Hysterie (Jakobsohn[6]).

---

[1]) cit. nach Borchardt, Ergebn. d. Chir. u. Orthop. II.
[2]) ref. Berl. klin. Wochenschr. 1909, Nr. 27.
[3]) cit. nach Jumentié.
[4]) Deutsche Zeitschr. f. Nervenheilk. XXXIX., Nr. 1 u. 2.
[5]) Brain, 1888, S. 971.
[6]) cit. nach Henneberg und Koch.
[7]) Arch. f. klin. Chir. 1902, Bd. 65.
[8]) Journ. of the Amer. Med. Assoc. 1910, LIV.
[9]) Kron, Neurol. Centralbl. 1912.
[10]) cit. nach Sieskind, I.-D. Heidelberg 1908.
[11]) Revue de Neurol. 1911, Nr. 4.
[12]) Nonne, Vers. S. W. D. Neurologen, Baden-Baden 1912.
[13]) cit. nach Borchardt, Erg. d. Chir., Bd. II.
[14]) Schnizer, I.-D. Tübingen 1910.

Wie gesagt liegt es uns fern, hier näher auf die Differentialdiagnose all dieser Krankheitsbilder einzugehen. Hierüber werden am besten die einschlägigen Lehrbücher Aufschluss geben. Doch dürfte es ganz vorteilhaft sein, einige in der Literatur der Kleinhirnbrückenwinkeltumoren angegebene spezielle Unterscheidungsmerkmale gegenüber den wichtigsten der oben genannten Gruppen der Besprechung der Symptome unseres Krankheitsbildes anzuschliessen.

ad 1. Ponstumoren. Hartmann meint, dass bei ihnen die alternierende Hemiplegie schweren Charakters und associerte Blicklähmung in früheren Stadien der Erkrankung auftrete, während die Hemiparesen und Augenmuskellähmungen bei den Winkeltumoren erst später beobachtet würden. Jumentié betonte bei ersteren die stärkere Beteiligung der motorischen Bahnen und die geringer ausgebildeten Symptome des Kleinhirns. Ziehen[1]) führt noch das spätere Auftreten der Stauungspapille bei den Ponstumoren als wichtig an.

ad 2. Die am häufigsten aufgeworfene und zugleich am schwierigsten zu lösende Frage in differentialdiagnostischer Hinsicht ist wohl die, ob nicht ein Kleinhirntumor vorliegt. Man sollte meinen, dass in diesem Falle zu Beginn des Leidens ausschliesslich Kleinhirnsymptome sich einstellten und diese Symptome im weiteren Verlauf dauernd im Vordergrund stehen blieben; doch dem ist nicht so. Es existieren Fälle von hochgradiger Zerstörung einer ganzen Kleinhirnhemisphäre (Epstein, grosses Osteom der linken Kleinhirnhemisphäre)[2]) oder sogar des Wurms (Becker, Apoplektische Cyste)[3]), in denen keine Symptome von seiten des Kleinhirns beobachtet wurden

[1]) Med. Klinik 1905, S. 847.
[2]) Virch. Arch. 49, S. 145.
[3]) Becker, Virch. Arch. 114, S. 173.

Ihnen schliesst sich unser Fall X. an, bei dem wohl schon längere Zeit das Neoplasma im Kleinhirn ohne Symptome bestanden hat, ehe es in den Kleinhirnbrückenwinkel hinauswuchs und uns die Diagnose einer dort gelegenen Geschwulst stellen liess. Umgekehrt tritt das von Hartmann zur Unterscheidung angegebene Charakteristicum der hier besprochenen Tumoren: Der Beginn der Taubheit und das erst nachträgliche Auftreten der Kleinhirnerscheinungen nicht einmal bei den reinen Acusticusneuromen immer deutlich hervor. Barany[1]) erwähnt 3 Fälle (Frey, Claus und Barany), in denen das Hörvermögen sogar bestehen blieb. Bei den anderen Kleinhirnbrückenwinkeltumoren ist dies naturgemäss weit häufiger zu erwarten.

Allerdings pflegt die Hörstörung bei den Kleinhirntumoren auch nach längerem Bestehen derselben nur selten einen ähnlich hohen Grad zu erreichen und besonders wichtig ist: Sie tritt immer erst später auf. Die durch die neuesten genaueren Untersuchungsmethoden des N. VIII. gewonnenen Unterschiede zwischen Kleinhirn- und Kleinhirnbrückenwinkeltumoren (s. Lewandowski[2]) sind noch sehr unsicher und beruhen auf verschiedenartiger Einwirkung auf den Nerven. In wieweit sie unsere Diagnose stützen helfen, haben wir bei Besprechung der Symptome des Oktavus erwähnt. Eine andere Art der Unterscheidung, die allerdings nur bei intelligenten Personen durchführbar ist, wurde von Stewart und Holmes angegeben, die beobachtet haben wollen, dass die Richtung des anfallsweise auftretenden Drehschwindels eine Differentialdiagnose zulasse: Bei intracerebellaren Tumoren sei die Scheinbewegung der Aussenwelt und der Person selbst gleichgerichtet, bei

---

[1]) Jahresvers. d. Gesellsch. Deutscher Nervenärzte in Hamburg.
[2]) Handbuch der Neurologie; Redlich, Hirntumor.

extracerebellaren Affektionen sei sie dagegen sich widersprechend. Die Unsicherheit dieser subjektiven Beobachtung liegt auf der Hand. Ihre Richtigkeit wird ausserdem, wie bereits erwähnt, von vielen anderen Autoren bestritten. Die Frage Herd- oder Nachbarschaftssymptome am Kleinhirn, also in unserem Falle extra- oder intracerebellarer Tumor ist höchstens durch die neuen Barany'schen Untersuchungsmethoden der Klärung näher gerückt worden (s. oben). Jumentié betont noch die schnellere Entwicklung der intracerebellaren Tumoren gegenüber der langsamen kaum merklichen der extracerebellaren. Doch gibt es auch langsam wachsende Kleinhirntumoren! Ziehen[1]) weist auf das frühere Auftreten und die grössere Intensität der Allgemeinsymptome, besonders der Kopfschmerzen bei Kleinhirntumoren hin. Dagegen erwies sich das schon von Hartmann herangezogene frühe oder späte Auftreten der Stauungspapille inzwischen als sehr wechselnde Erscheinung, die in der Differentialdiagnose nicht mit Sicherheit verwandt werden kann.

Vollkommen sichere Unterscheidungssymptome unserer Geschwülste gegenüber der zweiten Gruppe gibt es also bisher nicht und Fehldiagnosen werden manchmal hier nicht zu vermeiden sein. Ein Beispiel dafür gibt uns unser Fall X., bei dem allerdings der Tumor sekundär in den Brückenwinkel hineingewachsen war.

ad 3. Bei der dritten Gruppe wird im allgemeinen die andere Reihenfolge und Ausdehnung der Hirnnervenstörungen den Ausschlag geben müssen. Bei den Felsenbeintumoren pflegen diese sehr ausgedehnt zu sein und nur wenige allgemeine Hirndruckerscheinungen aufzutreten, auch fehlen bei ihnen Nachbarschaftssymptome von seiten des Kleinhirns und sie entwickeln sich noch

[1]) Med. Klinik V., S. 9.

langsamer als die Basistumoren (Schwabach und Bielschowsky[1]). Schliesslich wird uns gerade hier in zweifelhaften Fällen das Röntgenbild unter Umständen gute Dienste leisten können.

ad 4. Reine Tumoren der Vierhügelgegend führen nach Siebenmann[2]) nie zu gänzlicher Taubheit, und Mittelhirntaubheit, beruhend auf Zerstörung der Haubenregion resp. der Capsula interna, tritt erst verhältnismässig spät, aber dann viel schneller als bei den Acusticustumoren auf; sie ist ausserdem von vornherein doppelseitig vorhanden, führt aber ebenfalls nie zu vollkommener Taubheit. Zur weiteren Unterscheidung gilt hier noch das über die intrapontinen Tumoren Gesagte. Obwohl man auch an doppelseitigen Acusticustumor denken muss, ist dieses Krankheitsbild also doch noch recht verschieden von dem unsrigen.

ad 5. Auf die Einzelheiten in der Differentialdiagnose mit den oft täuschend ähnlichen Bildern des contralateralen Stirnhirntumors oder des gleichseitigen Occipitallappentumors einzugehen würde zu weit führen. Der Fall Lasarew beweist uns, dass ohne Durchwachsen des Tumors auf die Basis und ohne Bestehen eines grossen Hydrocephalus doch basale Hirnnerven in Mitleidenschaft gezogen werden können. Die früher für Stirnhirntumoren als pathognomonisch angesehene Witzelsucht ist nicht charakteristisch als Lokalsymptom, sie kommt lediglich bei den Stirnhirntumoren infolge der weniger ausgeprägten Allgemeinsymptome mehr zum Ausdruck (Ziehen).

Die sub 6 und 8 erwähnten Fälle beweisen uns, dass es Kleinhirnbrückenwinkeltumoren gibt, bei denen schon zu Beginn der Krankheit bestimmte einzelne Symptome stark in den Vordergrund treten und die übrigen Manifestationen vollkommen verwischen können.

---

[1]) Deutsche med. Wochenschr. 1909, Nr. 18.

[2]) cit. nach Hartmann.

Es genügt uns die Kenntnis dieser Tatsachen, um uns im gegebenen Falle an einen fraglichen Tumor denken und speziell danach fahnden zu lassen. Ohne dass andere Symptome zum Ausdruck kommen, wird freilich eine Differentialdiagnose unmöglich sein.

ad 9. Von grosser Wichtigkeit für die Frage, ob eine luetische Affektion vorliegt, ist natürlich der Ausfall der Wassermann'schen Reaktion und der Serodiagnostik. Trotzdem kann einmal ein Tumor neben einer latenten Lues bestehen. In fraglichen Fällen ist daher wohl immer eine antiluetische Kur am Platze. Ist der Erfolg derselben ein eklatanter und anhaltender, so haben wir es wohl mit einem syphilitischen Prozess zu tun. Eine nur vorübergehende Besserung dagegen kann durch Resorption des sekundären Hydrocephalus bedingt sein, leistet uns dann aber durch Hervortretenlassen der lokalen Symptome gute diagnostische Dienste. Salvarsan ist zu diesen diagnostischen Zwecken natürlich weniger geeignet, da es auf einen malignen Tumor ebenfalls Wirkung auszuüben vermag.

ad 10. Speziell für den Hydrocephalus aquisitus soll die Flüchtigkeit und geringe Intensität der Nervenlähmungen gegenüber der bei unseren Tumoren ständigen Zunahme derselben bezeichnend sein.

ad 11. Bei der Reichardt'schen Hirnschwellung besteht nach Lewandowsky ein Missverhältnis zwischen Hirngewebe und Schädelkapazität. Dies kann vorerst am Lebenden überhaupt nicht mit Sicherheit diagnostiziert werden, und da bei verschiedenen Fällen durch einfache Trepanation eine Heilung erzielt wurde, scheint eine Fehldiagnose nicht von allzugrosser Tragweite zu sein.

ad 12. Ähnlich steht es mit der Meningitis serosa externa (circumscripta), jedenfalls mehren sich in der letzten Zeit, in der man öfter zur Operation schreitet wie früher, die Mitteilungen von Verwechslungen. Durchgreifende Unterscheidungsmerkmale zwischen Tumor

und Meningitis serosa ext. gibt es nach Oppenheim nicht. Allerdings stehen bei letzterer mehr die meningealen Reizerscheinungen im Vordergrunde, weiter zeigt diese Krankheit einen mehr migrierenden Charakter und neigt zu Intermissionen und Remissionen, die länger und deutlicher als bei den Tumoren zu sein pflegen. Auch erwähnt Oppenheim das Vorkommen von Gefässgeräuschen, die wahrscheinlich auf Fortleitung der Pulsation der a. bas. beruhen.

Im Zweifelsfalle ist die Hirnpunktion nach Neisser zur Klärung der Frage anzuwenden.

ad 13. Gegenüber diesen wohl durch Verwachsung der Arachnoidea zustande kommenden Flüssigkeitsansammlungen in der Brückenwinkelgegend, die meist aber hier nicht allein lokalisiert sind, imponieren richtige degenerative, abgekapselte Cysten viel reiner als Winkeltumoren. Sie sind auch im Gegensatz zu den vorigen durch die Punktion gewöhnlich nicht heilbar und erheischen einen operativen Eingriff mit Ausschälung der Cystenwand. Sie sind differentialdiagnostisch kaum noch von den wahren Tumoren zu unterscheiden und werden deshalb von manchen Autoren einfach den Winkeltumoren in weiterem Sinne zugerechnet.

Centrale Neurofibromatose.

Wir müssen nochmals auf das verwandte Krankheitsbild der centralen Neurofibromatose zurückkommen. Die engen Beziehungen zwischen ihr und den Acusticustumoren sind schon früher gestreift worden. Wenngleich wir diese Beziehung nicht ohne weiteres auf die Kleinhirnbrückenwinkelgeschwülste überhaupt übertragen dürfen und bisher in Fällen von centraler Neurofibromatose im Brückenwinkel selbst immer nur reine Nerventumoren gefunden wurden, so bleibt doch die Tatsache bemerkenswert, dass an anderen Stellen, besonders in den Meningen bei dieser Krankheit oft Tumoren anderer Art, Psammome, Fibrosarkome, Fibrogliome usw. in auffallender Zahl beschrieben wurden. Verocay meint, dass dieselben ebenfalls auf angeborenen Ano-

malien beruhen. Wir wollen hierauf nicht näher eingehen. Da jedoch das Vorhandensein mehrerer Geschwülste im Zentralnervensysten die Prognose und Indikationsstellung nicht unwesentlich beeinflusst, bleibt eine Trennung solcher Fälle vom klinischen Standpunkt aus wünschenswert. Zwar wurden auch Versuche gemacht, doppelseitige Acusticustumoren zu entfernen (Leischner VII. u. A.), doch endeten sie alle wohl infolge des zu grossen Eingriffs in der Nähe der Medulla mit dem baldigen Tode des Patienten, und da meist ausser den symmetrischen Winkeltumoren noch solche an anderen Stellen zurückgeblieben waren, wäre auch ohnehin der Erfolg ein sehr fraglicher geblieben. In der Henschen'schen Zusammenstellung sind nur im Falle Soyka 1877 ausser den Winkeltumoren keine anderen Geschwülste erwähnt und der X. ist mit in zweiter Linie als für diese multiplen Geschwülste prädisponiert angegeben. Adrian hat allein in 27 Fällen die X. Beteiligung festgestellt!

Dies bestimmt uns in Fällen, in denen neben bestehendem typischen Winkeltumor-Krankheitsbild Anzeichen vom multipler Geschwulstanlage vorhanden sind, nicht mehr von Kleinhirnbrückenwinkeltumoren schlechthin zu sprechen und eine event. Operation als direkt contraindiciert zu erachten. Für die Differentialdiagnose kommt in Betracht, dass ausser dem Brückenwinkel die Cauda equina und das Cervikalmark Prädilektionsstellen bilden und dass die sensiblen Nerven häufiger als die motorischen betroffen werden, wie dies Zimmermann bestätigt. Liegen also Anzeichen segmentaler Störungen im Rückenmark inbesondere sensibler Art vor, die auf Kompression zurückgeführt werden können, so ist Vorsicht geboten. Schwieriger steht es mit den Hirnnerven, da, wie wir bereits gesehen haben, auch bei solitärem Winkeltumor multiple und doppelseitige Störungen vorkommen, ja eigentlich direkt die Regel sind. Auffallend muss uns eine gleichzeitig beginnende, gleichmässig

fortschreitende, allmählich zu vollständiger Taubheit führende Läsion des VIII. bleiben (s. ad 4). Eine sichere Unterscheidung aus Hirnnervensymptomen allein wird aber nur in den seltensten Fällen möglich sein. Es ist daher von Wichtigkeit, auch jedesmal auf Knötchenbildung in der Haut das Augenmerk zu richten, da diese unter Umständen bei Neurofibromatosis universalis den übrigen Erscheinungen vorausgehen kann (Zimmermann II.), wenngleich im allgemeinen die zentrale Neurofibromatose nach anderen Autoren an den Meningen Halt machen und über sie hinaus die Nerven nicht begleiten soll. (Henneberg und Koch.)

Dauer.

Die Dauer des Leidens berechnet Borchardt auf 6 Monate bis 12 Jahre, Durchschnitt 14 Monate. Ein Fall Henschens wurde sogar 16 Jahre beobachtet. Bei ihm trat genau wie in unserem zweiten Fall erst spät durch ein Trauma eine Verschlimmerung ein. Es gibt aber auch foudroyant verlaufende Fälle. Einen solchen beschreibt Jumentié (V.), hier traten alle Symptome ziemlich schnell und mit grosser Intensität auf und eine X-lähmung führte schon nach $3^1/_2$ Mon. den Tod herbei. Ihm möchten wir unseren Fall III. gegenüberstellen, der bei der Sektion ein ähnliches Bild bot, und der 10 Jahre lang noch arbeitsfähig gewesen war.

Der Verlauf des Leidens ist also ein unberechenbarer, und da bei interner Behandlung höchstens eine kurzdauernde Besserung zu erzielen ist, die Krankheit aber mit Sicherheit früher oder später zum Tode führt, besteht die einzige Hoffnung für unsere Kranken von vornherein in einer möglichen Operation. Die Geschwülste sind, wie wir oben gezeigt haben, in der Mehrzahl gutartig, leicht enukleabel und trotz ihrer Lage in ziemlicher Tiefe ist es der modernen chirurgischen Operationstechnik gelungen, einen Weg zu ihnen zu finden. Es ist daher klar, dass die hier näher besprochenen Tumoren ein dankbares Objekt für das Messer des Chirurgen abzugeben scheinen, zumal

Operations-Resultate.

einige Heilungen zu Beginn der Operationsversuche zu den besten Hoffnungen berechtigten. Wir dürfen uns aber nun nach Verstreichen von ungefähr 10 Jahren seit Erscheinen der epochemachenden Arbeit Krause's zur Freilegung der hinteren Felsenbeinfläche und des Kleinhirns nicht mehr verhehlen, dass diese Hoffnungen in nur sehr bescheidenem Masse bisher sich erfüllt haben.

Auch Krause selbst und Eiselsberg, die wohl bisher am meisten Gelegenheit hatten sich mit den Winkeltumoren operativ zu befassen, äusserten sich über deren Prognose, gelegentlich ihrer letzten Berichte über die neuesten Erfolge der Hirnchirurgie ausserordentlich skeptisch.[1])

Die an der hiesigen Klinik gemachten Erfahrungen sind ebenfalls nicht gerade geeignet, jedem Winkeltumorkranken von vorne herein die Operation anzuraten, was noch die vor wenigen Jahren verschiedentlich veröffentlichten Heilungserfolge zu verlangen schienen. Es mag bei diesem Rückschlag eine Rolle spielen, dass in der Freude über die ersten Erfolge dieselben weitaus überschätzt wurden und die vielleicht ebensohäufigen, wahrscheinlich häufigeren Misserfolge nur sehr spärlich in die Öffentlichkeit drangen. Hierdurch gaben die Statistiken ein falsches Bild. Die anfängliche Begeisterung wird nun aber einer kritischen Betrachtung weichen müssen und Sache der Chirurgen sowohl als der Neurologen ist es, die Ursache der Misserfolge zu erkennen und durch geeignete Massnahmen sie nach Möglichkeit zu beseitigen. Auch den Othologen scheint an dieser Aufgabe ein nicht geringer Anteil zuzufallen.

Operationswege.

Ohne hier auf Einzelheiten der Operationstechnik näher eingehen zu wollen, können wir nicht umhin,

---

[1]) Chirurgenkongr. Berlin, März 1913.

die bisher eingeschlagenen Wege kurz zu skizzieren, um aus ihren Erfolgen oder Misserfolgen zu lernen [1]).

Nach Misslingen der ersten Versuche von Guldenarm 1893, und später von Stieglitz, Gerster und Lilienfeld, die von oben durch das Tentorium in die hintere Schädelgrube zu dem Brückenwinkel zu gelangen suchten, hatte Krause 1903 [2]) die „Craniektomia post." angegeben, die seither für die Winkeltumoroperation meist geübt, wenn auch vielfach modifiziert wurde. Krause ging am Occiput hinter dem Felsenbein und unterhalb des Sinus transversus ein und wandte ursprünglich das osteoplastische Verfahren an. Mitunter wurde die Unterbindung des Sinus transversus nötig, um eine grössere Eingangspforte schaffen zu können. Aus gleichem Grunde legte Cushing beide Hemisphären frei, wie dies auch in unserem Falle V. geschah, der auch diesen ersten Eingriff gut überstand. Das Kleinhirn wurde mit dem Spatel zur Seite gedrückt oder herausluxiert. Oft kamen hierbei oder auch bei der Palpation mit dem Finger oder während des Vorbeigleitens des Tumors ausgedehnte Zerstörungen der Hemisphäre zustande. Deshalb schlug Krause Ansaugen des Tumors vor, was aber bisher in keinem Falle zu einem positiven Resultate führte. Dagegen sind Exstirpationen mit dem Löffel von Erfolg gekrönt worden (Krause, Leischner). Um die Entlastung möglichst langsam zu gestalten, wird jetzt meist dem osteoplastischen Verfahren die Methode unter Opferung des Knochens vorgezogen und auch der Eingriff in mehreren Sitzungen ausgeführt. Auch wurden nicht selten hinderliche Teile des Kleinhirns von vornherein operativ entfernt, was gut und ohne besonders grosse Störungen zurückzulassen ertragen wird.

---

[1]) Eingehenderen Überblick gewährt die Arbeit von Leischner zur Chirurgie des Kleinhirnbrückenwinkeltumors. Mitteil. a. d. Grenzgebieten. 22, H. 5. 1911.

[2]) Beitr. z. klin. Chir. 37, S. 728.

Einen vollkommen von dieser Methode verschiedenen Operationsweg wandte Panse[1]) zum ersten Male an: Er ging unter teilweiser Opferung des nach seiner Meinung doch meist zerstörten Labyrinths quer durch das Felsenbein bis zum Porus acusticus int. vor. Seiner Methode folgte nur noch einmal Quix[2]) und Kümmel (erste Operation unseres Falles VI.). Die grösste Schwierigkeit bot hierbei die Schonung des VII., die in unserem Falle nicht gelang. Nachteil dieser Operationsmethode ist ohne Zweifel der enge Operationstrichter.

Borchardt legte zuerst die hintere Schädelgrube frei und nahm dann erst einen Teil des Felsenbeines unter Opferung des Labyrinthes fort. Seine Operation stellt also gewissermassen ein Mittelding zwischen den beiden anderen dar und vereinigt ihre Vorteile, ohne ihre Nachteile zu besitzen. Bei ihm ist der Weg bis zum eigentlichen Operationsfeld nicht ein so langer. Er kommt direkt auf den Tumor und braucht nicht in der Tiefe ohne Kontrolle des Auges zu arbeiten, hat aber trotzdem einen genügend grossen Zugang.

Schwierigkeiten bei der Operation.

Die bisher unvermeidlichen Schwierigkeiten bei allen diesen Operationen waren in der Hauptsache folgende:

1. Schon bei Eröffnung der Dura trat mitunter ein starker Hirnprolaps — besonders bei der Krauseschen Methode — ein, der den Operationsweg versperrte und auch nach Ventrikelpunktion ein Arbeiten in der Tiefe unmöglich machte.

2. Die oft unstillbaren Blutungen aus den gestauten Venen der Hirnhäute und des Hirns selbst, besonders nach Enukleation des Tumors, führten durch Blutverlust einen Chok herbei, oder

3. es trat bei der Tamponade durch Kompression der Medulla oder auch bei der Tumorexstirpation durch

---

[1]) Arch. f. Ohrenheilk. 61, S. 251.

[2]) Arch. f. Ohrenheilk. Nr. 84, 1911.

Zerrung derselben eine Lähmung der lebenswichtigen Centren auf.

4. War es mitunter unmöglich, den grossen Tumor in toto zu entfernen, und es blieben Reste desselben zurück (Fall V.), oder

5. der Tumor erwies sich überhaupt wegen seiner Verbindungen (Verklebungen? Infiltration?) mit dem Felsenbein und den anliegenden Hirnteilen als nicht operabel, oder es ergaben sich noch Schwierigkeiten anderer Art. Als postoperative Todesursache kamen in der Hauptsache Atemlähmung durch Nachblutungen mit Druck auf das verlängerte Mark (unser Fall VI.) und postoperative Meningitis in Betracht (unser Fall V.).

Auch die Erfolge der Operation bei den Patienten, die solche glücklich überstanden haben, sind recht verschiedene. Mit vollem Recht von einer „Heilung“ können wir in dem Fall I. von Eiselsberg[1]) sprechen, bei dem nach 2½ Jahren das Sehvermögen fast normal war, und auch sonst keine nennenswerten subjektiven Beschwerden sich mehr fanden. Ähnliche Fälle finden sich auch eine ganze Reihe in der Literatur. Doch sind auch wieder andere nach viel kürzerer Beobachtungszeit veröffentlicht worden, die sich oft in einem recht trostlosen Zustand befanden und wohl sicher früher oder später noch zugrunde gegangen sind. Viele dieser Heilungen könnten einen Vergleich mit unseren nicht operierten Fällen VII. und VIII. mit einer Beobachtungszeit von 5 und 2 Jahren wohl kaum aushalten.

Für unser hiesiges Beobachtungsmaterial ergibt sich die Tatsache, dass von 6 operierten Kranken 4 bald nach der eigentlichen Tumorexstirpation starben, während nur 2 geheilt wurden. Von 4 nicht Operierten starb einer nach 10 Jahren, von den noch lebenden ist nur der eine bettlägerig und vollkommen erblindet.

Die Anzahl dieser Fälle ist natürlich zu gering, um einen allgemeineren Schluss daraus zu ziehen.

[1]) Wien. klin. Wochenschr. 1912, Nr. 1.

Leischner gab 1911 eine Zusammenstellung der bisher operierten Fälle, in der unter 44 Operationen sich 15 Heilungen befanden. Die Zahlen sind inzwischen sicher erheblich gewachsen. Leider lassen sie sich jedoch nur annähernd bestimmen. Ich fand in der Leischner'schen Statistik, die nur die in der deutschen Literatur veröffentlichten Operationen enthält, noch nicht verzeichnet die folgenden Fälle.

Veröffentlicht bei	Jahr d. Veröff.	Heilung	operiert und gestorben vor der Tumorexst.	operiert und gestorben nach der Tumorexst.
Rubritius II.	09			1
„ III.	09	1		
Henschen IV.	10			1
„ IX.				1
Killinger	10			1
Schnizer	10	1		
Quix (Meth. Panse)	11			1
Henschen	11			1
Kron	12			1
Unser Fall I.	13			1
„ „ III.	13			1
„ „ IV.	13	1		
„ „ V.	13			1
„ „ VI. (Meth. Borchardt)	13			1
Leischner*)	13	2		5
Leischner Statistik	11	15	6	23
Zusammen:		20	6	49

*) Nach den auf dem Chirurgenkongress, März 1913 in Berlin, angegebenen Zahlen.

Nach der obigen Berechnung wäre also bisher eine Heilungsziffer von 27 % zu verzeichnen gewesen, gewiss gerade kein allzuglänzendes Resultat, und der Passus in dem casuistischen Beitrag von Schwartz[1]), „die Mortalitätsziffer ist dauernd im Sinken begriffen", dürfte wohl nicht so ohne weiteres eine allgemeinere Berechtigung finden, wenigstens vorerst nicht.

Unser Bestreben, es zu erreichen, muss es allerdings bleiben! Und wenn wir uns die Frage vorlegen, inwiefern kann hierzu auch der Kliniker beitragen, so müssen wir uns Folgendes sagen:

Auch gesetzt den Fall, wir sind imstande, die nicht unter den Begriff der Geschwülste des Kleinhirnbrückenwinkels zu fassenden und die in unserer Aufzählung unter 1—6 Genannten ebenfalls nicht zu den Kleinhirnbrückenwinkeltumoren in engeren Sinne zu rechnenden Gebilde schon klinisch auszuscheiden, so sind wir doch nicht imstande, mit den uns heute zu Gebote stehenden klinischen Hilfsmitteln eine gewisse Anzahl von malignen Kleinhirnbrückenwinkeltumoren von den wirklich enukleablen zu trennen; also auch wenn alle operablen Tumoren geheilt würden, es blieben dennoch unter den dem Chirurgen übergebenen eine gewisse Zahl von nicht zu Heilenden.

Ganz abgesehen davon: Es werden auch in Zukunft bei den oft ausserordentlich komplizierten Verhältnissen immer wieder Fehldiagnosen unvermeidbar bleiben!

Aber mit der gleichen Offenheit müssen wir uns sagen, es befinden sich unter den zur Zeit dem Operateur überwiesenen Kranken auch solche, bei denen zweifellos der Eingriff nutzlos, ja direkt schädlich ist, da er unserer Voraussicht nach zum Tode führen muss.

---

[1]) ref. neurol. Centralbl., S. 392.

Es sind dies alle diejenigen, bei denen schon klinisch ein Anzeichen für die Multiplizität der Tumoren, resp. für centrale Neurofibromatose vorhanden war.

Ausserdem solche, bei denen sich Störungen von Seiten des Vagus resp. der Medulla oblongata zeigten. Sie alle überstehen den bisherigen Erfahrungen nach die durch die Operation an sie gestellten Anforderungen nicht.

Auch gibt es Fälle, bei denen aus der Schnelligkeit, mit der das ganze Krankheitsbild auftritt und sich weiter entwickelt, direkt auf ein destruierendes Wachstum geschlossen werden kann. Auch bei ihnen ist eine Operation direkt contraindiciert.

Bei älteren Individuen überhaupt ist eine Operation mit einer derartig hohen Mortalitätsziffer, die sich hauptsächlich der Natur der Sache nach aus den älteren Elementen der Beteiligten aufbaut, nur in besonders günstigen Fällen am Platze.

Schliesslich wird auch bei einem vollständig oder nahezu vollständig Erblindeten eine Operation zwecklos sein, es sei denn, dass abnorm entwickelte Kopfschmerzen oder andere Störungen, die besonders quälend werden können, einen Eingriff erheischen.

In solchen Fällen kämen dann als Palliativoperationen der Balkenstich, die — ev. öfters wiederholte — Ventrikelpunktion, die Ventrikeldrainage und die Trepanation mit oder ohne Eröffnung der Dura, über dem Kleinhirn — um gegebenenfalls doch eine Extirpation noch anschliessen zu können — oder an geeigneter Stelle über dem Parietalhirn in Frage.

Der Balkenstich wird für Geschwülste an der Hirnbasis von manchen Autoren als wirkungslos bezeichnet (v. Bramann u. A.). Auch ziehen viele die Entlastungstrepanation der Ventrikelpunktion wegen der Gefahr der Arterienverletzung vor. Mit der Entlastungstrepanation über dem Kleinhirn sind zwar ebenfalls

gute Erfahrungen gemacht worden (Jumentié Fall IX.), doch scheint aus mancherlei Gründen hierfür, wenn der Fall sich für eine Totalextirpation doch nicht eignet, die Stelle über dem Parietalhirn geeigneter.

Es sei hier noch besonders an eine Beobachtung Binswangers erinnert, der Jahre nach der Ausführung einer Palliativtrepanation bei der Sektion ein geschrumpftes Gliom fand: er glaubt viele Fälle, in denen bei der Operation ein Tumor nicht gefunden werden konnte und bei denen dennoch Besserung eintrat, auf ähnliche Vorgänge zurückführen zu müssen.

Auch lassen die neuesten Erfahrungen der Salvarsanbehandlung bei Hirntumoren[1]) eine gleichzeitige Anwendung derselben als rätlich erscheinen.

Für die übrigen einer Operation günstigen Fälle lassen wir wieder den Chirurgen und Otologen das Wort.

---

[1]) Noethe, Münch. med. Wochenschr. 1912, Nr. 10.

Zum Schlusse sei es mir gestattet, Herrn Professor Hoffmann für die Anregung und Förderung dieser Arbeit und für die liebenswürdige Überlassung des Materials auch an dieser Stelle meinen herzlichsten Dank auszusprechen.

Literaturverzeichnis.

(Die ältere Literatur findet sich bei Henschen, Über Geschwülste der hint. Schädelgrube, Jena 1910 angegeben.)

Adrian: Die multiple Neurofibromatose. Grenzgeb. d. Medizin und Chirurgie 1903.

Alexander: Zur Kenntnis der Acusticustumoren. Zeitschr. f. klin. Med. Bd. 62. S. 447.

Alexander und Frankl-Hochwart: Ein Fall von Acusticustumor. Arb. aus dem neurol. Inst. Wien 1904. Bd. 11.

Anton: Balkenstich. Archiv f. Psych. und Neurol. Bd. 47. S. 923.

Aschoff: Patholog. Anatomie. Jena 1909.

Baisch: Über Operationen der hint. Schädelgrube. Bruns Beitr. z. klin. Chir. Bd. 60. S. 495.

Barany: Operationsmethode zur Entfernung von Acusticustumoren. Centr. f. Ohrenheilk. 1908. S. 476. Zeitschr. f. Ohrenheilk. Bd. 55. S. 414.

— Die nervösen Störungen des Cochlear- und Vestibularapparates. Handbuch der Neurologie von Lewandowski. Berlin 1910.

— Vestibularapparat und Centralnerv.-System. Jahresvers. d. Ges. Deutscher Nervenärzte Frankfurt Okt. 1911. Neurol. Centr.-Blatt. S. 1199.

— Weitere Untersuchungen über die Beziehungen zwischen Vest.-Apparat und C.-N.-S. Jahresvers. d. Ges. Deutsch. Nervenärzte, Hamburg Sept. 1912.

— Lokalisation in der Rinde der Kleinhirnhemisphären (Funktionsprüfung u. Theorie). Deutsche med. Wochenschr. 1913. S. 637.

Becker: Operation einer Geschwulst im Kleinhirnbrückenwinkel. Arch. f. klin. Med. 89. S. 6.

Benda und Schwabach: Cysticercus racemosus an der Hirnbasis. Zeitschr. f. Ohrenheilk. Bd. 58. S. 183.

Bernhardt: Beiträge zur Symptomatologie und Diagnostik der Hirngeschwülste. Berlin 1881.

Bernheimer: Über Nystagmus. Med. Klinik 1910. 26.

Bielschowski und Schwabach: Myxoedem des Felsenbeins. Deutsche med. Wochenschr. 1909. 18.

Bing: Die Lokalisation der Kleinhirnläsionen (Sammelref.). Deutsche med. Wochenschr. 1912. S. 881.

Binswanger: Trepanation bei Hirntumor, Rückbildung desselben. Ref. Neurol. C.-Blatt Okt. 1912.

Borchardt: Cholesteatom der hinteren Schädelgrube. Arch. f. klin. Med. 77. S. 892.

— Zur Operation der Tumoren des Kleinhirnbrückenwinkels. Berl. klin. Wochenschr. 1905. Nr. 33. S. 1032.

— Berl. klin. Wochenschr. 1906. S. 648.

— Berl. klin. Wochenschr. 1907. Nr. 28. S. 386.

— Über Operationen in der hinteren Schädelgrube inkl. der Operationen der Tumoren am Kleinhirnbrückenwinkel. Arch. f. klin. Chir. 81. S. 368.

— Diagnostik und Therapie der Geschwulstbildungen der hinteren Schädelgrube. Ergebnisse d. Chir. und Orthop. II.

— Mitteilungen über einen Fall von Kleinhirnbrückenwinkeltumor. Deutsche med. Wochenschr. 1913. S. 675.

v. Bramann: Balkenstich bei Tumoren der hinteren Schädelgrube. Kongress d. D. Ges. f. Chir. 1911. Ref. Neurol. C.-Blatt, S. 568.

Bregmann und Krukowski: Beitrag zu den Geschwülsten des Kleinhirnbrückenwinkels. Deutsche Zeitschr. f. Nerv. 42. S. 373.

Brühl: Mitteilungen über einen Acusticustumor. Deutsche med. Wochenschr. 1913. S. 675.

Bruns: Die Geschwülste des C.-N.-S. Berlin 1908.

Buck: Die Bedeutung des Traumas für die Entstehung von Hirngeschwülsten. Ref. Centralbl. f. Neur. und Psych. 1909.

Bychowski: Allgemeine Symptomatologie und Therapie der Hirngeschwülste. Deutsche med. Wochenschr. 1910. S. 443.

Claude Vincent: De quelques causes d'erreur dans le diagnostic des syndrômes d'hypertension intracranienne et dans celuide la localisation des tumeurs cerebrales. Revue neur. 1911. Nr. 4. Ref. Neur. C.-Blatt 1911. S. 377.

Claus: Zur Diagnostik der Kleinhirnbrückenwinkeltumoren. Ref. Zeitschr. f. Ohrenheilk. 1911. S. 107.

Dawidenkow und Rose: Beitrag zur Diagnostik und operativen Behandlung der Kleinhirnbrückenwinkeltumoren. Sowremennaja psichiatrija 1911. Nr. 1. Ref. Neur. C.-Blatt 1912. S. 527.

v. Economo: Ein Fall von Acusticustumor. Wien. klin. Wochenschr. 1911. Nr. 3.

Edinger: Zur Punktion des Kleinhirns. Deutsche med. Wochenschr. 1913. S. 633.

v. Eiselsberg: Meine Operationsresultate bei Hirntumoren. Wien. klin. Wochenschr. 1912. Nr. 1.

Engel: Über Beziehung zwischen Trauma und Gewächsbildung im Gehirn. I.-D. Breslau 1904.

Fraenkel und Hunt: On Neurofibromatosis. Medic. Record 1903. S. 925.

Funkenstein: Beitrag zur Kenntnis der Tumoren des Kleinhirnbrückenwinkels. Mitteilungen a. d. Grenzgeb. d. Med. u. Chir. 1905. S. 157.

Gehrels: Über den ätiologischen Zusammenhang von Hirntumor und Trauma. I.-D. Heidelberg 1908.

Gierlich: Zur Symptomatologie der Tumoren des Kleinhirnbrückenwinkels. Deutsche med. Wochenschr. S. 1801.

— Symptomatologie und Diff.-Diagnose der Erkrankungen der hinteren Schädelgrube. Abhandl. a. d. Geb. d. Nerven- u. Geisteskrankheiten. IX. Band. Heft 2.

Hartmann: Die Klinik der sogenannten Tumoren des Nerv. acusticus· Zeitschr. f. Heilk. 1902. Nr. 23.

Henneberg und Koch: Über centrale Neurofibromatose und die Geschwülste des Kleinhirnbrückenwinkels (2 Fälle). Arch. f. Psych. Band 36. S. 251.

Henschen: Über Geschwülste der hinteren Schädelgrube insbesondere des Kleinhirnbrückenwinkels. Jena 1910.

— Die Acusticustumoren, eine neue Gruppe radiologisch darstellbarer Hirntumoren. Fortschr. a. d. Geb. d. Röntgenstrahlen. 18. S. 207.

Hezel: Ein Fall von Acusticustumor. Zeitschr. f. Laryngoskopie u. Grenzgeb. V. 1912. Heft 5.

Horsley: Die chirurgische Behandlung der intracran. Geschwülste im Gegensatz zu der abwartenden Therapie. Vortrag a. d. 4. Vers. d. Ges. D. Nervenärzte 1910. Neur. C.-Blatt. S. 1170.

Josefsohn: 2 Fälle von intracran. Acusticustumor. Deutsche Zeitschr. f. Nerv. 39. 1910. S. 468.

Jumentié: Les tumeurs de l'angle ponto-cerebelleux. Thèse pour le doctorat. Paris 1911.

Killinger: Beitrag zur Symptomatologie der Kleinhirnbrückenwinkeltumoren. I.-D. München 1910.

Klinge: Über einen Fall von Kleinhirnbrückenwinkeltumor. I.-D. Kiel 1907.

Kolb: Beitrag zur Kenntnis der Geschwülste des Kleinhirnbrückenwinkels. I.-D. Giessen 1910.

Krause: Zur Freilegung der hinteren Felsenbeinfläche u. des Kleinhirns. Bruns Beitr. z. klin. Chir. 37. 1903. S. 728.

— Operationen in der hinteren Schädelgrube. Archiv f. klin. Chir. 81. S. 40.

Kron: Beitrag zur Lehre der sog. Acusticustumoren. D. Zeitschr. f. Nervenheilk. 1905. Bd. 29. S. 450.

Kron: Ein Fall von operativ geheiltem Kleinhirnbrückenwinkeltumor. Neurol. C.-Blatt. 1912. Nr. 24.

Kümmel: Referat über die Neubildungen des Ohres. Verhandl. der otol. Ges. 1897.

Küstner: Über Tumoren des Acusticus und die Möglichkeit ihrer Diagnose usw. Arch. f. Ohrenheilk. 1907. Bd. 72. S. 10.

Küttner: 2 Fälle von Kleinhirnbrückenwinkeltumoren. Berl. klin. Wochenschr. 1909. S. 571.

Lasarew: Geschwulst des Occipitallappens, durch die eine Geschwulst der hinteren Schädelgrube vorgetäuscht wurde. D. Zeitschr. f. Nervenheilk. 39. 1910. Heft 1 u. 2.

Lautz: Inaug.-Diss. München 1907.

Leischner: Zur chirurgischen Behandlung von Hirntumoren. Arch. f. klin. Chir. 1909. Bd. 89. S. 582.

— Zur Chirurgie der Kleinhirnbrückenwinkeltumoren. Mitteil. a. d. Grenzgeb. d. Med. u. Chir. 1911. Bd. 22. S. 675.

Lewandowski: Handbuch der Neurologie. Berlin 1910.

— Erfolgreiche Trepanation ohne Befund. Therapeut. Monatshefte April 1911.

Lexer: Zur Operation des Ganglion Gasseri. Arch. f. klin. Chir. 1902. Bd. 65.

Lutz: Teratom am Kleinhirnbrückenwinkel beim Meerschweinchen. Arb. a. d. neurol. Inst. Wien 1909. Bd. 18. S. 111.

Manasse: Über Exostosen am porusacust. int. Zeitschr. f. Ohrenheilkunde. Bd. 56. S. 295.

— Solitärer Tuberkel des VII. und VIII. Hirnnerven. Archiv für Ohrenheilk. Bd. 41. S. 62.

Marburg: Beitrag zur Frage der Kleinhirnbrückenwinkeltumoren. Neur. C.-Blatt 1910. S. 570.

— Irreführende Lokalsymptome bei Hirntumoren. Wien. medizin. Wochenschr. 1911. 40.

— Operierter und nicht operierter Fall von Kleinhirnbrückenwinkeltumor. Jahrb. f. Psych. 31. S. 434. Ref. Neur. C.-Bl. 1911.

Martens und Seffer: Zur Pathologie der Kleinhirngeschwülste. Berl. klin. Wochenschr. 1908. S. 1477.

Mingazzini: Sui tumori del lobo temporale sinistro e dell'angulo ponto-cerebellare. Ref. Neur. C.-Blatt 1912. S. 524.

— Symptomatologie der Kleinhirnbrückenwinkeltumoren. Ergebnisse der Neur. und Psych. 1912. S. 142.

Nonne: Kleinhirnbrückenwinkeltumor. Med. Klin. 1907. S. 26.

— Zur Lehre vom sogenannten Pseudotumor cerebri. Vers. S. W. D. Neurologen, Baden-Baden 1912. Ref. Neurol. Centr.-Blatt. S. 937.

— Gumma im Kleinhirnbrückenwinkel. Jahresvers. d. Ges. D. Nervenärzte, Hamburg 1912.

Oppenheim: Zur Symptomatologie der Tumoren der hinteren Schädelgrube. Neur. C.-Blatt 1905. S. 137.

— Vom Einfluss der Kopfhaltung auf Hirnsymptome. Neur. C.-Blatt 1910. S. 114.

— Lehrbuch der Nervenkrankheiten. Berlin 1908.

— Zur Lehre vom Kleinhirnbrückenwinkeltumor. Neur. C.-Blatt 1910. S. 339.

Oppenheim und Borchardt: 2 mit Erfolg operierte Fälle von Geschwulst am Kleinhirnbrückenwinkel. Berl. klin. Wochenschr. 1907. Nr. 28.

— — Zur Meningitis Chron. serosa circumscripta des Gehirns. Deutsche med. Wochenschr. 1910. 2.

v. Orzechowski: Fall von Missbildung des Lateralrecessus. Arb. aus dem Neurolog. Institut in Wien. Univ. Bd. 14. S. 406.

v. Orzechowski und Nowicki: Zur Pathogenese und pathol. Anatomie der multiplen Neurofibromatose und der Sclerosis tub. Zeitschr. f. d. ges. Neur. und Psych. 1912. H. 3 und 4. Ref. Neur. C.-Blatt 1912. Nr. 36.

Panse: Ein Gliom des Acusticus. Arch. f. Ohrenheilk. 1904. Bd. 61. S. 251.

— Je ein Fall von Grosshirn-, Kleinhirn- und Acusticustaubheit. Arch. f. Ohrenheilk. Bd. 70. S. 16.

Pfeiffer: Psych. Störungen bei Hirntumoren. Arch. f. Psych. und Nervenkrankheiten 41. S. 558.

Poppert: Operierter Fall von Kleinhirnbrückenwinkeltumor. Deutsch. med. Wochenschr. 1907. S. 613.

Püschmann: Fall von Kleinhirnbrückenwinkeltumor (Cholesteatom). Deutsch. med. Wochenschr. 1906. Nr. 21.

Quix: Ein Fall von operiertem Acusticustumor. Arch. f. Ohrenheilk. 84. S. 252. Verh. der D. otol. Ges. 1912.

v. Recklinghausen: Über multiple Fibrome der Haut und ihre Beziehungen zu den Neuromen. Berlin 1882.

Ricca: Contributo allo studio dei tumori dell angulo ponto-cerebellare. Ref. Neur. C.-Blatt 1912. S. 524.

Ribbert: Geschwulstlehre. Bonn 1904.

Rothmann: Lokalisation in der Kleinhirnrinde. Ref. Neur. C.-Blatt 1910. S. 389.

— Über die Erregbarkeit des Kleinhirns und ihre Leitung zum Rückenmark. Neur. C.-Blatt 1910. S. 1085.

— Anatomische Demonstrationen zur Kleinhirnphysiologie. Berl. Ges. f. Psych. und Nervenkrankh. Ref. Neur. C.-Blatt 1911. S. 1404.

— Beziehungen von Gross- und Kleinhirn. Berl. Ges. f. Psych. und Nervenkrankh. Ref. Neur. C.-Blatt 1912. S. 1523.

Rubritius: Über Operationen in der hinteren Schädelgrube. Wien. klin. Wochenschr. 1909. S. 41.

Ruttin: Zur Diff.-Diagnose der Labyrinth- und Hörnerverkrankungen. Zeitschr. f. Ohrenheilk. 57. S. 327.

Schlesinger: 2 Fälle von Kleinhirnbrückenwinkeltumor. Wien. klin. Wochenschr. 1911. H. 3.

Schnizer: Kasuitische Beiträge zur Klinik der Kleinhirnbrückenwinkeltumoren. I.-D. Tübingen 1910.

Scholz: Über Geschmackstörungen bei Tumoren der hinteren Schädelgrube. Mitteil. a. d. Grenzgeb. 23. S. 637. 1911.

Schwarz: Zur Kasuistik der Kleinhirnbrückenwinkeltumoren. St. Petersburger Wochenschr. 1911. 1. Ref. Neur. C.-Blatt 1911. S. 392.

Sharkey: A fatal case of tumor of the Auditory nerve. Brain 1888. Ref. Fortschr. der Med. 1888.

Siebenmann: Über die centrale Hörbahn und ihre Beschädigung durch Geschwülste des Mittelhirns usw. Wiesbaden 1896.

Siemerling: Zur Symptomatologie u. Therapie der Kleinhirntumoren. Berl. klin. Wochenschr. 1909. No. 13—14.

Sieskind: Ein Beitrag zur Klinik der Kleinhirnbrückenwinkeltumoren. I.-D. Heidelberg 1908.

Sorgo: Zur Klinik der Tumoren des nervus acusticus. Monatszeitschrift f. Ohrenheilk. Bd. 35. S. 284.

Souques: Tumeurs de l'angle ponto-cerebelleux. Revue neur. 1909. S. 775.

Souques et de Martel: Mort rapide à la suite de la craniectomie décompressive. Revue neur. 1911. Nr. 7. Ref. Neur. C.-Blatt 1912. S. 528.

Sternberg: Beitrag zur Kenntnis der sogen. Geschwülste des nerv. acust. Zeitschr. f. Heilk. 1900. Bd. 21.

Stewart & Holmes: Symptomatology of Brain Tumors. Brain. Winther 1904.

Uffenhorde: Zur Bewertung der Augenmuskelreaktionen bei Labyrinthreizung usw. Münch. med. Wochenschr. 1912. S. 1213.

Velhagen: Zur Klinik des Kleinhirnbrückenwinkeltumors. Fortschr. der Med. 1909. Bd. 27. S. 257.

Verocay: Zur Kenntnis der Neurofibrome. Zieglers Beiträge 1910. Bd. 48. S. 1.

Virchow: Das wahre Neurom. Virch. Archiv 1858. Bd. 13. S. 256.

Wagener: Die Diagnose der Kleinhirnbrückenwinkeltumoren. Charité-Annalen. 1910. XXXIV.

Weisenburg: Cerebello-pontine tumor diagnosed as tic douloureux. Journ. of the Americ. med. assoc. LIV. 14. Mai. Ref. Neur. C.-Blatt 1911. S. 390.

Westphal: Charité-Annalen I. S. 435.

Weygandt: Unfallbegutachtung b. Kleinhirnbrückenwinkelgeschwulst. Monatszeitschr. f. Psych. u. Neur. XXXI. S. 305.

Zange: Über anatomische Veränderungen im Labyrinth bei Kleinhirnbrückenwinkeltumoren und ihre klinische Bedeutung. Virchows Archiv 1912. 208. H. 2.

Ziehen: Über Tumoren der Acusticusregion. Med. Klin. 1905. S. 847, 877.

— Zur Differentialdiagnose des Kleinhirntumors. Med. Klin. 1909. V. S. 9.

Zimmermann: Ein Beitrag zur centralen Neurofibromatose mit Übergang in Sarkom. I.-D. Königsberg 1911.

Lebenslauf.
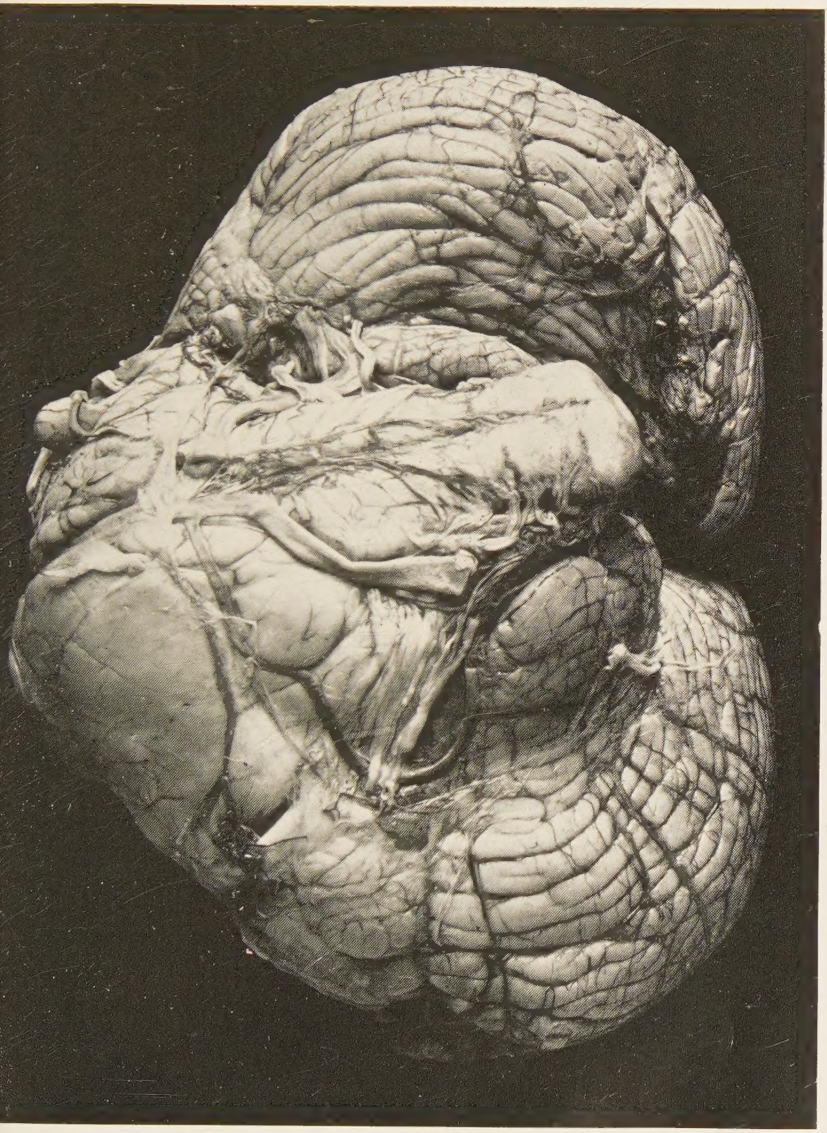
Ich, Paul Friedrich Ramdohr, bin geboren am 20. VI. 1889 zu Langenselbold, Kreis Hanau, Preussen. Meine Eltern sind der Sanitätsrat Dr. med. M. Ramdohr und Frau Anna geb. Stock. Ich bin preussischer Staatsangehöriger und besuchte zu Wiesbaden das hum. Gymnasium, das ich im Frühjahr 1907 mit dem Zeugnis der Reife verliess, um mich dem Studium der Medizin zuzuwenden. Ich studierte an den Universitäten: Marburg 3, Freiburg 1, Marburg 1, Erlangen 1, München 1, Berlin 1, Heidelberg 2 Semester. Die ärztliche Vorprüfung bestand ich am Ende meines 5. Semesters am 9. August zu Marburg. Die ärztliche Staatsprüfung legte ich vom 15. III.—11. V. 1912 zu Heidelberg ab. Während meines praktischen Jahres arbeitete ich an der chirurgischen Abteilung des Städt. Krankenhauses zu Wiesbaden, dann an der Nervenabteilung, an der medizinischen Klinik und an der Hals-, Nasen- und Ohren-Klinik der Universität Heidelberg.